28º Congresso Português de CARDIOPNEUMOLOGIA

24 | 25 MARÇO 2023

DIA 23 DE MARÇO
CURSOS PRÉ-CONGRESSO

CARDIOPNEUMOLOGIA
Um caminho com impacto

CONGRESSO HÍBRIDO

WWW.APTEC.PT

@aptec

Associação Portuguesa de Cardiopneumologistas

Comissão Organizadora

Presidente | Cláudia Carvalho
Centro Hospitalar de Leiria

Ana Mendes
Centro Hospitalar de Trás-os-Montes de Alto Douro

Beatriz Veríssimo
Núcleo de Estudantes da Associação Portuguesa de Cardiopneumologistas

Catarina Nogueira
Cedile e ciTechCare

João Tiago Coelho
Centro Hospitalar Universitário Lisboa Norte – Hospital de Santa Maria

Rui Carvalho
Centro Hospitalar e Universitário de Coimbra

Tânia Murça
Clínica do Coração Coimbra – Leiria – Pombal

Secretariado

A/C **Hélia Reis**

Associação Portuguesa de Cardiopneumologistas

Rua Rodrigo da Fonseca, 204, 1º esq.

1070-245 Lisboa

www.aptec.pt

geral@aptec.pt

+351 964 147 758

PROGRAMA CIENTÍFICO

CURSOS/WORKSHOPS/SESSÕES LIVRES

SALA 5

SALA 6

SALA 7

23 MARÇO 2023 – Quinta-feira

9:30 – 18:30
CURSO DE ULTRASSONOGRAFIA: Doença Congénita – Estamos preparados!
Teórico – Prático

Organizado por: NEUC

14:00 – 17:00
CURSO DE CONTROLO DE QUALIDADE EM ECG
Organização e Formadora: Catarina de Oliveira (CHULC-HSM/ESSCVP)
A nível mundial são milhões o número de eletrocardiogramas realizados diariamente. Apesar de se traduzir num exame "simples", de fácil acesso, rápida execução e amplamente disponível, a qualidade poderá estar comprometida se não for realizado corretamente, com eventual impacto negativo no diagnóstico, tratamento e prognóstico do doente. Neste sentido é essencial assegurar uma prática cuidada, adequada e reprodutível do registo eletrocardiográfico, de modo a garantir a elevada qualidade do exame.

16:30 – 19:00
CURSO DE FUNÇÃO RESPIRATÓRIA: para além da rotina.
Organizado por: Cristiana Martins (CHVNG/E) e Marco Pereira (H. Luz - Lisboa)
- FENO: oral e nasal - Tiago Jacinto (CUF Porto / FMUP/ ESS IPP)
- Oscilometria de impulso - Idália Tavares (CHUC)
- Teste de hipoxia - Teresa Pequito (H. Luz - Lisboa)
- Teste de provocação com exercício - Joana Gomes (CHVNGE)

24 MARÇO 2023 – Sexta-feira

16:00 – 17:30
WORKSHOP DE BRUXISMO
Moderação: Sofia Rebocho (CENC)
- Fisiopatologia e diagnóstico – Pedro Cebola (CUF Tejo)
- *Scoring* na PSG – Sofia Rebocho (CENC)
- Tratamento – Pedro Cebola (CUF Tejo)

Organizado por: NEFUNS APTEC

25 MARÇO 2023 – Sábado

14:00 – 15:30

MESA REDONDA:

"*Watchpatt* – uma nova visão no diagnóstico da apneia do sono"

Organizado por: GASOXMED

11:30 – 13:00

SESSÃO DE APRESENTAÇÃO – Diário do sono do Projeto O Teu Mal é Sono das cardiopneumologistas Bruna Reis e Sofia Rebocho

Parceria: GASOXMED

14:00 – 15:00

SIMPÓSIO "Evidence in cerebral protection strategies during cardiopulmonary bypass"

Organizado por: Palex Constant Improvement LUSOPALEX

E - POSTERS

SALA 4

24 MARÇO 2023 – Sexta-feira

11:00

E- Posters apresentados

Moderação: Suse Caeiro (CHUC)

- ***Peek-A-Boo What are You? The Diagnostic Challenge of a Cardiac Mass*** - Filipa Castro (HSOG)
- **Disseção da Aorta – Para além do Eletrocardiograma - Catarina Santos (CHS)**
- **Anomalia Coronária de *Woven*** - Mafalda Cruz (CHUC)
- **Estenose carotídea: quando tudo parecia estar mal, mas até correu bem** - Inês Silva (ESALD)
- **A placa carotídea ulcerada – a importância do Estudo Neurossonológico** - João Pedro Sousa (ESALD)
- **Intervenção Percutânea em Doença Coronária Complexa em doente recusado para cirurgia-** Cláudia Carvalho (ICPA)
- **Será Mesmo Roubo?**- Catarina Marques (HGO)
- **O estudo neurossonológico e a terapêutica anticoagulante-monitorização de um trombo móvel na ACI**- Noémia Pires (HGO)
- **Eventos arrítmicos após miocardite em jovem -** Cláudia Freitas Mendes (HSOG)
- **Avaliação da Influência do Número de Bypasses no Nível de Troponinas Pós-operatórias -** Mariana Andresson (ESALD)

15:45

E- Posters expostos

Sem moderação

- **A importância de um olhar para além do coração…** - Joana Gomes (HSOG)
- ***Freedom Solo Stentless Bioprosthesis for Aortic Valve Replacement - clinical and hemodynamic evaluat*** - *José Vicetro Saraiva (UnIC@RISE – FMUP)*
- **Avaliação da influência da Prática de futsal na Rigidez Arterial** - Bárbara Catarino (D'Ar Saúde)
- ***Cardiovascular and cerebrovascular response to redbull ® energy drink intake in young adults -*** Rita Costa (Clínica do Coração de Coimbra)
- ***Batalha ortostática: May the highest pressure win -*** Mário Lourenço (HSOG)
- **A influência do perímetro abdominal na função diastólica do ventrículo esquerdo** - Hugo Duarte (ESALD)
- **Controlo Laboratorial de Plaquetas na Cirurgia Cardíaca com recurso a Circulação Extracorporal -** Maria Trigueiros (ESALD)
- ***Sex impact is not constant over time after coronary artery bypass grafting*** - Inês Sousa (UnIC@RISE – FMUP)
- **Apneia Obstrutiva do Sono e Cirurgia Bariátrica -** Joana Carlos (ESTeSL)
- ***Síndrome de Eisenmenger*** - João Ramos (ESTeSL)
- **Monitorização remota em CRT - Quando não é o electrocateter do VE o problema** - Assunção Alves (HSOG)

25 MARÇO 2023 – Sábado

11:00

E- Posters apresentados

Moderação: Suse Caeiro (CHUC)

- **Ablação de taquicardia ventricular epicárdica – Acesso epicárdico com** CO2 - Ana Sofia Delgado (CHULC-HSM)
- **A dinâmica autonómica após isolamento das veias pulmonares na fibrilhação auricular paroxística** - Helena Fonseca (CHULC-HSM)
- **Síndrome de Taquicardia Postural Ortostática – importância do Teste de Tilt no diagnóstico -** Catarina de Oliveira (CHULC-HSM)
- **Disautonomia na Síndrome "Long-COVID" -** Helena Fonseca (CHULC-HSM)
- **Os desafios de massa persistente em prótese aórtica percutânea** - Joana Gomes (HSOG)
- **Tenho um pacemaker do lado direito e outro do lado esquerdo** - Ana Sofia Delgado (CHULC-HSM)
- **Circadian and Biological Rhythms in Shift Workers – A Firefighter's Study** - Inês Duarte (ESTeSC)
- **Comparação das guidelines de 2005 Vs 2021: classificação de severidade e prova de broncodilatação**. - Tânia Almeida (HFF)
- **Critérios Eletrocardiográficos para Hipertrofia Ventricular Esquerda em Atletas de Futsal** - António Martins (ESALD)
- **A importância da PSG – A propósito de um caso clínico** - Sílvia Reino Rodrigues (HBA)

17:00

E - Posters expostos

Sem moderação

- **Impacto prático das novas *guidelines* ERS/ATS 2021 -** Ana Pinto (CHL)
- **Achados do EcoDoppler Carotídeo na avaliação pré operatória cardíaca** - Beatriz Veríssimo (ESSCVP)
- **Eletrocardiografia, em Jovens Adultos: Diferenças Entre Sexo e Nível de Prática Desportiva** - Maria Cavudissa (EDALD)
- **Estudo da Pressão Arterial, em Jovens Adultos: Diferenças Entre Sexos e Tipo de Prática Desportiva** - Maria Cavudissa (EDALD)
- **Efeitos das Bebidas Energéticas em Parâmetros do Eletrocardiograma -** Diana Mouro (MUH, Cork)
- **Contribuição do ecoDoppler carotídeo no diagnóstico de placas ateromatosas de alto risco embólico** - Hugo Duarte (ESALD)
- **Episódio de *high ventricular rate* – o que esperar? -** Catarina de Oliveira (CHULC-HSM)
- **Relação entre a Presença de Gordura Epicárdica e o Desenvolvimento de Doença Coronária: Rev.Sist.Lit -** Carolina Santos (HNSA-ULSG)
- **Relação entre a duração da paragem cardiorrespiratória e o eletroencefalograma -** Cáfla Sanhá (ESALD)
- ***Aortic valve surgery with stented VS stentless bioprosthesis in patients with infective endocarditis -*** Inês Sousa (UnIC@RISE – FMUP)
- **Caso Clínico: Arterite de *Takayasu*** - Madalena Aguiar, Mariana Tavares e Paloma Ferreira (ESTeSL)

24 MAR 2023 – Sexta-feira

Abertura do secretariado

SALA 1

9:30 – 11:00
SINAIS DE UM CORAÇÃO INSUFICIENTE

Moderação: Susana Cordeiro (CHLO-HSC) e João Tiago Coelho (CHULN-HSM)

- **Desafios da ressincronização: estimulação epicárdica ainda faz sentido? -** Cláudia Mendes (HSOG)
- **Insuficiência cardíaca em pediatria** - Solange Fernandes (H. Lusíadas - Amadora)
- **Insuficiência cardíaca com FEVE preservada – o papel do ecocardiograma no diagnóstico e prognóstico** - Joaquim Castanheira (ESTeSC)
- **Padrão funcional respiratório na IC - será assim tão linear?** - Raquel Bernardes (CHULC-HSM)

SALA 2

9:15 – 11:00
COMUNICAÇÕES ORAIS I

Moderação: António Ribeiro (CHUC) e Ana Mendes (CHTMAD)

- ***Impact of Cardiovascular Risk Factors in Cardiac Reverse Remodelling induced by Pregnancy*** - Ana Filipa Ferreira (FMUP)
- ***Reverse remodelling of right ventricle induced by pregnancy*** – Joana Araújo (UnIC@RISE)
- **Impacto das *guidelines* ATS/ERS 2019 na avaliação da qualidade da espirometria, em pediatria** – Ana Margarida Silva (CHULN – HSM)
- ***Ten years follow-up after Aortic Valve Replacement with bioprosthesisTrifecta*** - Inês Sousa (UnIC@RISE)
- **O efeito de terapêutica moduladora tripla na Fibrose Quística: avaliação por espirometria** - Shanshan Zhang (CHULC-HSM)
- **Impacto dos critérios ATS/ERS 2021 nos resultados do Teste de Broncodilatação** - Miguel Narciso (CHUSJ)
- **AVC Criptogénico e Registador de Eventos Implantável - Experiência de um laboratório de Arritmologia** - Assunção Alves (HSOG)

SALA 3

9:30 – 11:00
DO OLHO AO CÉREBRO E A DOENÇA VASCULAR

Moderação: Susana Blanco (CHULC-HSJ) e Fátima Soares (CHULN-HSM)

- **Placas de ateroma complexas e a sua importância -** Rosa Santos (ESS-PP)
- **Doenças do olho - para além do estudo vascular -** Helena Prior Filipe (CHLO-HEM)
- ***One stop clinics - oclusão artéria central retina -*** *Mafalda Moreira (HVFX)*

11:00 - 11:30 — ***Coffee-Break/ Apresentação de E-Posters (Sala 4)***

11:30 – 13:00
ACERTAR O PASSO: QUANDO E A QUEM?

Moderação: Emiliano Mahado (HLA) e Sérgio Fartouce (CHLO-HSC)

- ***Pacemaker* no recém nascido e na criança -** Maria João Tello (CHUC)
- ***Leadless Pacemaker- "State of Art"*** *- Tomás Gaspar (CUF Tejo)*
- **Programar CRT - Algoritmos de otimização automáticos vs estáticos -** Filipa Rosas (CHVNG/E)
- **Sincope Vasovagal - quando optar pela Cardio NeuroModulação? -** Assunção Alves (HSOG)

11:30 – 13:00
COMUNICAÇÕES ORAIS II

Moderação: Eva Cardoso (CHUC) e Rosa Santos (ESS-PP)

- **Carga hipóxica como diferencial na caracterização da SAOS e da sua gravidade - Revisão Sistemática** - Tânia Duarte (CHS-HSB)
- **Impacto da pandemia COVID-19 nos parâmetros de monitorização remota em doentes IC** – Ana Carvalho (H. Lusíadas - Lisboa)
- **Relação entre a Obesidade e o Perfil Lipídico em Crianças e Adolescentes** – Ema Torres Cabral (IPCB)
- **Diferenças no perfil eletrocardiográfico de atletas de desporto individual e desporto coletivo** - João Pedro Sousa (ESALD)
- **TCPL no serviço de urgência na prestação de cuidados aos doente com síndrome coronário agudo** – Filipa Castro (HSOG)
- **Comparação do Perfil Eletrocardiográfico e Tensional em Atletas de Futsal** - António Martins (ESALD)

11:30 – 13:00
CAMINHOS DO PULMÃO

Moderação: Cristiana Martins (CHVNG/E) e Marco Pereira (H. Luz - Lisboa)

- **Importância da PECR reabilitação respiratória** - João Machado (CHL)
- **Avaliação de obstrução precoce em pediatria pelo método - "*Multiple Breath Washout*"** - Ana Margarida Silva (CHULN-HSM)
- **As doenças autoimunes e a função pulmonar** - Marta Carvalho (HFF)
- **O impacto prático das novas *guidelines* ERS/ATS 2021** - Lara Pimenta (CUF Lisboa)

13:00 - 14:00 — **Almoço**

14:00 – 15:00
DISFUNÇÕES E INOVAÇÕES

Moderação: Susana Margalho (CHUC) e Pedro Tiago Santos (HGO)

- **Disfunções das VAP's (TAVI IN TAVI)** - Filipe Miguel Alpalhão (HESE)
- **Encerramento de *Leaks* Valvulares** - Fátima Pedro (CHLO-HSC)
- **CIA-FOP e EAAE - o que há de novo?** - Catarina Caçador (H. Lusíadas - Lisboa)

14:00 – 15:00
STRAIN EM DIFERENTES CONTEXTOS CLÍNICOS

Moderação: Gonçalo Simôa (HFF) e Inês Ramos (CHTV)

- ***Strain imaging* no dia-a-dia. Quando deve ser feito no exame de rotina?** - Rui Sousa (IPO Lisboa)
- **Padrões de *Strain* nas diferentes doenças cardíacas** - Susana Gonçalves (CHULN-HSM)
- ***Strain da aurícula esquerda – o que importa saber? -*** *Mário Lourenço (HSOG)*

14:00 – 15:00
DESAFIOS EM NEUROMUSCULARES

Moderação: Joana Gomes (CHVNGE) e Goreti Lopes (ULSG)

- **Especificidades da avaliação funcional respiratória em doentes neuromusculares** - Ana Coutinho (CHUC)
- **Otimização do ajuste ventilatório - técnicas endoscópicas?** - Bebiana Conde (CHTMAD)
- **Avaliação da qualidade de vida na ELA e seus cuidadores** - Joana Carvalho (Vivisol)

Patrocinado por: VIVISOL Home Care Services

24 MAR 2023 – Sexta-feira (Cont.)

15:00 - 15:45 Sessão de abertura (Sala 1)

15:45 - 16:00 *Coffee-Break / Apresentação de E-Posters (Sala 4)*

SALA 1

16:00 – 17:00
JUNTOS TRAÇAMOS UM CAMINHO VERDE
Moderação: Paula Rosa (HVFX) e Ana Cristina Henriques (CUF)
- Gestão dos recursos hospitalares com impacto no ambiente- Patrícia Matos (ACES Cávado III)
- Telemonitorização e redução da pegada de carbono - Elisabete Vaz (ENSP)
- Impacto da qualidade do ar na saúde - João Cavaleiro Rufo (Institute of Public Health)

17:00 – 18:30
SABER PARA CUIDAR
Moderação: Patrícia Guilherme (CHUA-HF) e Catarina Possacos (GTRCSP - APTEC)
- Literacia em saúde e capacitação de profissionais - Cristina Vaz de Almeida(SPLS)
- Literacia em saúde e a Cardiopneumologia - Hélder Santos (ESTeSC)
- Saúde escolar e a intervenção na prevenção do tabagismo pelo Cardiopneumologista - Sandra Rodrigues (ACES Lezíria)
- Innobics: Um modelo inovador em diagnóstico e tratamento de SAOS - Paula Pinto (CHLN-HSM)

Patrocinado por: ResMed

SALA 2

16:00 – 17:00
UM PERCURSO ARTERIAL E VENOSO
Moderação: Tiago Teixeira (CHL) e Ernesto Pereira (HGO)
- Tratamento de lesões calcificadas - Aterectomia rotacional/orbital e *shockwave* - Patrícia Franco (CHUA-HF)
- Dispositivo *Reducer* - indicações clínicas e resultados - Helena Correia (CHULN - HSM)
- Desnervação Renal - "o que há de novo" - Inês Ramos (CHTV)

17:00 – 18:30
COMUNICAÇÕES ORAIS III
Moderação: Lúcia Batata (CHUC) e Assunção Alves (HSOG)
- *Stent* no tratamento de disseção arterial intracraniana, o caminho a seguir? - Diana Guerreiro (HVFX)
- *Swallow Syncope:* Uma forma menos comum de sincope reflexa situacional por deglutição - Joana Lobo (ARI)
- Aurículas inseparáveis: Uma história de persistência da comunicação interauricular - Mário Rui Lourenço (HSOG)
- Assistências ventriculares como ponte para transplante - Ana Caramelo (CHLO-HSC)
- Terapia de ativação do baroreflexo – experiência de um centro – Ana Sofia Delgado (CHULC-HSM)
- Sinergias na prevenção de AVC: um outro olhar para estenose carotídea significativa – Mafalda Moreira (HVFX)

SALA 3

16:00 – 17:00
DO INESPECÍFICO AO EVIDENTE: LEITURAS DE UM ECG
Moderação: Catarina Oliveira (CHULC-HSM) e Cristina Reis (HDS)
- Alterações inespecíficas da repolarização ventricular: o real significado - Catarina Santos (CHS)
- Síndrome de Brugada: real ou induzida? - Maria Paula Russo (DPWH NHS)
- O papel do ECG na avaliação de jovens atletas com COVID-19 - Cristiano Silva (HDFF)

17:00 – 18:30
INTERVIR PARA UM CORAÇÃO (RE)PARADO
Moderação: Sandrine Jorge (CHVNG/E) e Nuno Varela (CHLO-HSC)
- ECPELLA no choque cardiogénico - um caso clínico - Vanessa Rodrigues (CHLN-HSM)
- Perfusão Regional Normotérmica nos dadores de coração parado - António Ribeiro (CHUC)
- PBM-TIPS - *moving forward together* - Diana Castro Paupério (CHVNG/E)
- Perfusão na Tromboendarterectomia Pulmonar - Inês Figueira (CHLC-HSM)

Apresentação do Manual de Boas Práticas - Reaproveitamento Sanguíneo Peri-operatório - Pedro Lucas (NEPC-APTEC)

18:30 Assembleia Geral (Sala 1)

21:00 Jantar do Congresso

25 MAR 2023 – Sábado

SALA 1

9:00 – 11:00
DOENÇAS CONGÉNITAS - SIMPLIFICANDO O COMPLEXO
Moderação: Gui Rego (UHBW NHS) e Cláudia Mota (CHUSJ)
- **A ecocardiografia em cardiopatias congénitas: de fetal a adultos** - Patrícia Caldas (UHBW NHS)
- **Ventrículo único anatómico e funcional - a perfusão ao longo dos estádios** - Helena Brandão (CHLO-HSC)
- **Intervenção valvular percutânea da válvula pulmonar na patologia congénita** - Cristina Silva (CHUC)
- **Ecocardiografia de esforço: papel diagnostico e prognostico em cardiopatias congénitas no adulto** - Nuno Duarte (UHBW NHS)
- **PECR nas cardiopatias congénitas graves**- Mafalda Sequeira (CHLO-HSC)

11:30 – 13:00
SONDAR O CORAÇÃO E OS SEUS DESAFIOS
Moderação: Carlos Alcafache (ULSG - HNSA) e Rui António (CHL)
- ***Pitfalls* da ecocardiografia avançada** - Filipa Castro (HSOG)
- **Estudo da função diastólica: Como conciliar indícios divergentes?** - Renato Madureira (KCH NHS)
- **Hipertensão pulmonar - Chaves para o diagnóstico correto** - Ana Sofia Rodrigues (CHUCB)
- **Como valorizar as provas de imagem numa suspeita de amiloidose** - Ana Quaresma (ESSCVP)

14:00 – 15:30
MULTIFACES DA ELETROCARDIOLOGIA III (NESE)
Moderação: Rosa Coutinho (CHUC) e Isa Almeida (APDP)
- **Preditores eletrocardiográficos de fibrilhação auricular** - Helena Fonseca (CHULC-HSM)
- **Infeção ligada aos cuidados de Saúde na prática dos Cardiopneumologistas** - Cláudia Nazareth (CHUC)
- **Estimulação eletromagnética e o seu impacto no Eletrocardiograma** - Diogo Batista (CHUC)
- **Alterações eletrocardiográficas nas intoxicações agudas por fármacos** - Nelson Andrade (CHEDV-HSS)

SALA 2

9:00 – 11:00
APTEC JOVENS INVESTIGADORES
Moderação: Gil Nunes (HVFX) e Beatriz Veríssimo (NEAPTEC)
- **Distúrbios respiratórios do sono e rinite alérgica em crianças: uma revisão sistemática** - Joana Sousa (ESS-P)
- ***Short-term air pollution exposure and measures of arterial stiffness and central haemodynamics in healthy young adults*** - Rúben Silva (ESTeSC)
- ***Teen Without Risk* Estudo da Pressão Arterial na Idade Infantojuvenil** - Ema Cabral (ESALD)
- ***Impact of Yoga practice on sleep quality and stress*** - Sofia Gouveia (ESTeSL)
- **Investigação clínica: o papel do cardiopneumologista na coordenação de estudos clínicos**- Sílvio Andrade (ESSCVP)

11:30 – 13:00
PROTOCOLAR A INVESTIGAÇÃO
Moderação: Daniela Ferreira-Santos (MEDCIDS, CINTESIS) e Francisca Saraiva (UnIC@RISE - FMUP)
- **Formular a questão de investigação: pertinência e exequibilidade** - Rafael José Vieira (FMUP)
- **Determinar o tamanho amostral** - Cristina Costa Santos (FMUP)
- **Construir e analisar bases de dados: dicas e truques** - Daisy Abreu (AIDFM)
- **Escrever e publicar: escrita científica e os desafios da publicação médica** - Helena Donato (CHUC)

14:00 – 15:30
WORKFLOW II
Moderação: Joana Lobo (ARI NHS Grampian) e Solange Fernandes (H. Lusíadas - Amadora)
- **Hemodinâmica** - Fábio Teixeira (WRH NHS)
- **Ecocardiograma** - Cristina Santos (HDFF)
- **Eletrocardiograma –** Jessica Monteiro (UHD NHS)
- **Fisiopatologia Respiratória** - Daniela Freire (HSE-SLH)

SALA 3

9:00 – 11:00
PERCEBER O SONO
Moderação: Elsa Matos (CHTMAD) e Andreia Cardoso (H. Luz - Setúbal)
- **Microestrutura do sono - definições e classificação** - Liliana Bairro (CHMT)
- ***Beyond AHI*: um olhar sobre novos parâmetros de oximetria** - Pedro Amorim (CHUSJ)
- **Aplicabilidade da actigrafia no desporto** - Daniela Ferreira (HSOG)
- **Desafios do estadiamento da PSG nas demências** - Clara Santos (CHUC)
- **Titulações difíceis em laboratório do sono** - Catarina Igreja (HDFF)

Patrocinado por: D'ar SAÚDE

11:30 – 13:00
ECMO: DISCUSSÃO MULTI-CENTRO
Moderação: Nuno Costa (CHUSJ)
Participantes: Sandrine Jorge (CHVNG/E); Vanda Cláudio (CHLC-HSM); Helena Brandão (CHLO-HSC); António Ribeiro (CHUC); Vanessa Rodrigues (CHLN-HSM)

14:00 – 15:30
DISPOSITIVOS E INTELIGÊNCIA ARTIFICIAL NA DOENÇA ARTERIAL E VENOSA
Moderação: Sónia Mateus (HESE) e Marina Neto (CHUSJ/FMUP)
- ***Bypass* arteriais: porque falham?** - *Bruno Ferreira (CHUSJ)*
- **Da IA na predição do crescimento do AAA à vigilância pós EVAR (3D)** - Paulo Batista (CHULN-HSM)
- **Fístulas arterio-venosas: casos e achados** - Joana Iglesias (CHUC)
- **Trombose venosa profunda: da obstrução ao *follow-up* de *stents* venosos** - Vasco Marques (CHULC -HSM)

11:00 - 11:30 — ***Coffee-Break/ Apresentação de E-Posters (sala 4)***

13:00 - 14:00 — **Almoço**

25 MAR 2023 – Sábado (Cont.)

SALA 1

15:30 – 17:00
ASSISTÊNCIA CIRCULATÓRIA: UMA EXTENSÃO AO CORAÇÃO
Moderação: Nuno Costa (CHUSJ) e André Costa (CHULN-HSM)
- **Avaliação ecocardiográfica no choque cardiogénico** - Joana Braga (CHVNG/E)
- **Assistência Circulatória na ICP Complexa - Vantagens e Evidência** - Juliana Mendes (CHUSJ)
- **Assistências ventriculares - *state of the art*** - André Soeiro (CHUC)
- **Impella vs IABP num doente em choque cardiogénico** - Pedro Tiago Santos (HGO)

SALA 2

15:30 – 17:00
MESA-VITALAIRE: A análise do CPAP como meio de melhorar os *outcomes* para os doentes de AOS
Moderação: Luís Telo (Vitalaire)
- **Diferentes *softwares*, a mesma análise?** - Susana Moreira (CHLN-HSM, H. Lusíadas - Lisboa)
- **Deve a análise do relatório ser personalizada?** - Ana Rita Dias (H. Lusíadas - Lisboa)
- **Qual a importância dos *Outcomes* reportados pelos doentes?** - Sofia von Bonhorst (Vitalaire)

Organizado por: VitalAire

SALA 3

15:30 – 17:00
O REGRESSO AO RITMO BASE
Moderação: Bernardete Rodrigues (HSOG) e Diana Huyda (CHLO-HSC)
- **FA no atleta - Como e quando tratar?** - Diogo Fernandes (CHUC)
- **Radiofrequência, crioablação e electroporação na ablação de FA - evidência científica** - Sara Neto (CHULN-HSM)
- **TV mantida em portador de CDI (ablação pré ou pós choque)** - Margarida Paulo (CHULC-HSM)
- **Mapeamento Não Invasivo vs Invasivo, em contexto de ablação de TV** - Afonso Ferreira (FML, CHULN-HSM)

17:00 – 17:30 *Coffee-Break*

17:15 – 18:15
CPL *update*
Moderação: Ricardo Toscano (HCVP) e Patrícia Guilherme (CHUA-HF)
- **Eletrocardiografia** - Armanda Flor Macieira (CHTV)
- **Ultrassonografia Cardíaca** - Ana Rita Martins (Clínica Cardiologia Dr. Veloso Gomes)
- **Ultrassonografia Vascular** - Vanessa Gomes (HGO)

17:15 – 18:15
CPL *update*
Moderação: Ana Bernardes (CHULN-HSM) e Rui Carvalho (CHUC)
- ***Perfusão Cardiovascular*** - *Miguel Mendo (CHLC-HSM)*
- **Intervenção Cardiovascular** - João Conceição (H.Luz - Lisboa)
- **Arritmologia Invasiva** - Carla Assunção (CHBV)

17:15 – 18:15
CPL *update*
Moderação: Pedro Amorim (CHSJ) e Ana Mendes (CHTMAD)
- **Fisiopatologia Respiratória** - Tânia Duarte (CHS-HSB)
- **Sono** - Telma Tomás (HDS)
- **Ventilação Não Invasiva** - Marta Escaleira (CHULN-HSM)

18:15 **Sessão de encerramento e *Cocktail* de despedida**

Júri das Comunicações Orais:
Andreia Cardoso (H. Luz Setúbal)
Carlos Alcafache (ULSG - HNSA)
Daniela Ferreira-Santos (MEDCIDS;CINTESIS)
Tiago Teixeira (CHL)
Sónia Mateus (HESE)

COMUNICAÇÕES ORAIS

SEXTA 24.03.2023
Sala 2, 09h15 – 11h00
Comunicações Orais I

Impact of Cardiovascular Risk Factors in Cardiac Reverse Remodelling induced by Pregnancy

Ana Filipa Ferreira[1], Joana Araújo[1], Maria João Azevedo[2], Juliana Morais[1], Francisca Saraiva[1], Ana Paula Machado[3], Carla Sousa[3], Benedita Sampaio-Maia[2], Adelino Leite-Moreira[1], Carla Ramalho[3], Inês Falcão-Pires[1]
[1]Faculdade de Medicina da Universidade do Porto; [2]i3S - Instituto de Investigação e Inovação em Saúde; [3]Centro Hospitalar Universitário de São João

Introdução: Pregnancy-induced cardiac remodelling(CR) is characterized by non-pathological left ventricle(LV) hypertrophy and left-atrium(LA) enlargement. After delivery, the woman's heart undergoes reverse remodelling(RR) and myocardial function and structure normalization. Currently, the impact of cardiovascular risk(CVR) factors in CR and RR remains to clarify.
Objetivo: To characterize CR and RR during pregnancy and postpartum, respectively, as well as to investigate the impact of CVR factors in these processes.
Métodos: Pregnant women healthy and with CVR factors(obese, hypertensive and/or with gestational diabetes) were recruited in two tertiary centres between 2019 and 2021. Women were evaluated by transthoracic echocardiography during[1st trimester,1T:10-15weeks; 3rd trimester,3T: 30-35weeks]pregnancy and in 1st and 6th months after delivery(PP1 and PP2). Kruskal-Wallis/Wilcoxon test and Friedman tests were used for between and within groups comparisons, respectively.
Resultados: We included 125 pregnant women with a median age of 34[21;44]years, 46% having CVR factors. Pregnant women showed a significant increase in LV mass index(LVMi,p‹0.001) and relative wall thickness(RWT,p=0.034), accompanied by LA(p‹0.001) and LV(p‹0.001) enlargement from 1T to 3T. A significant rise of filling pressures was also documented during gestation (p‹0.001).
During postpartum, LVMi(p=0.012) and indexed LA(p‹0.001) and LV(p‹0.001) volumes reduced significantly as soon as PP1. Ventricular filling pressures also normalized in PP1(p‹0.001). These structural adaptations during RR were accompanied by a significant reduction of C-Reactive Protein(CRP,p‹0.001), IL33/ST2 (p‹0.001) and procollagen type I c-terminal propeptide (PICP,p‹0.001) from 3T to PP2.
Compared to the healthy women, group with CVR factors showed higher RWT in all time points of the follow-up period. This group also displayed higher values of LVMi when compared with healthy women in PP2(p=0.036). Pregnant women with CVR factors revealedhigher values of E/e' during postpartum (PP1:p=0.002; PP2:p=0.010). Higher values of inflammatory (CRP,p=0.016;IL33/ST2,p=0.021) and fibrotic (PICP,p=0.005) biomarkers were reported in pregnant women with CVR factors when compared with the healthy group at 3T.
Conclusão: All cardiac parameters seemed to recover 1 month after delivery and were associated with a reduction of inflammatory and fibrotic biomarkers. Pregnant women with CVR factors showed higher RWT and diastolic deterioration when compared with healthy women.

Reverse remodelling of right ventricle induced by pregnancy

Joana Araújo[1], Ana Filipa da Silva Ferreira[1], Maria João Azevedo[2], Francisca Saraiva[1], Ana Paula Machado[3], Carla Sousa[4], Benedita Sampaio-Maia[2], Adelino Leite-Moreira[1], Carla Ramalho[3], Mário Santos[5], Inês Falcão-Pires[1]

[1]UnIC@RISE, Dep. de Cirurgia e Fisiologia, Faculdade de Medicina da Universidade do Porto; [2]Instituto de Investigação e Inovação em Saúde; [3]Centro Hospital Universitário São João - Serviço de Obstetrícia; [4]Centro Hospital Universitário São João - Serviço de Cardiologia; [5]Centro Hospitalar Universitário do Porto - Hospital de Santo António - Serviço de Cardiologia

Introdução: During pregnancy, the cardiovascular (CV) system is exposed to haemodynamic overload and is required to meet the increased demands of the growing foetus. Many studies have focused on left ventricular remodelling, overlooking right cardiac chamber changes.
Objetivo: To characterize the right cardiac reverse remodelling (RR) through echocardiography during pregnancy and postpartum.
Métodos: This prospective cohort study included volunteer pregnant women (healthy and women with CV risk factors - obese and/or hypertensive and/or with gestational diabetes) recruited at two tertiary centres from 2019 to 2021. Women were evaluated by transthoracic echocardiography at the 3rd trimester [PT3, 30-35 weeks, peak of cardiac remodelling] of pregnancy and 6 months after delivery [PP2] (RR). Wilcoxon test was used to compare values between PT3 and PP2.
Resultados: We included 130 pregnant women with a median age of 33 years, 42% had CV risk factors. RV volume reduced significantly from PT3 to PP2 (33.9 mL to 30.5 mL, p=0.015). Similar significant regression of RA area was observed (13.6 cm 2 to 13.1 cm 2 , p=0.045). Regarding systolic function of the RV, a significant increase in fractional area change (FAC) was reported from PT3 to PP2 (47.4% to 49.4%, p=0.019), while the opposite progression was found for tricuspid annular plane systolic excursion (TAPSE, 24.6 mm to 23.4 mm, p‹0.001) and S'tricuspid wave (14.2 cm/s to 12.7 cm/s, p‹0.001). In terms of myocardial deformation, a significant increase of RV global longitudinal strain (GLS) (-23% to -25%, p=0.016) and RA (34% to 37%, p=0.026) from the pre- to the postpartum period. Regarding the changes in diastolic function, E/A tricuspid ratio increased significantly after delivery (1.3 to 1.7, p‹0.001), mostly due to a decrease of A wave velocity (38 cm/s to 29 cm/s, p‹0.001), while no significant difference was found in E/e' from PT3 to PP2 (3.8 to 3.7, p=0.140). No differences were observed in pulmonary vascular resistance and pulmonary artery systolic pressure (1.3 woods in both and 18 mmHg in both, respectively).
Conclusão: We report a significative regression of right chambers size up to 6 months after delivery. Pregnancy significantly impacts right systolic function as assessed by decreased FAC and strain analysis with a compensatory increase of TAPSE. Right diastolic function reflects pregnancy adaptation to volume overload as observed by the augmented velocity of atrial contraction.

Impacto das guidelines ATS/ESR 2019 na avaliação da qualidade da espirometria, em pediatria

Ana Margarida Silva[1], Ângela Drago[1]
[1]Laboratório Pediátrico de Estudos da Função Respiratória - CHULN Hospital de Santa Maria

Introdução: O controlo de qualidade (CQ), na espirometria, está padronizado e influencia a interpretação. Em 2019 foram publicadas novas guidelines com o propósito de conciliar os recursos técnicos com a experiência clínica em todos os grupos etários.
Objetivo: Determinar o impacto, numa população pediátrica, dos diferentes critérios de CQ entre as guidelines ATS/ERS de 2005 e de 2019.
Métodos: Em cada espirometria foram considerados os critérios de início do teste (SOT), critérios de fim do teste (EOT) e número de manobras aceitáveis e repetíveis, de acordo com as guidelines ATS/ERS de 2005 e 2019. Os critérios de QC foram quantificados e comparados (teste $\chi 2$, teste de McNemara), considerado um nível de significância de 5% (SPSS®2021). O sistema de classificação QC das guidelines de 2019 foi aplicado e descrito.
Resultados: Foram analisadas 404 espirometrias das quais 237 (59%) eram crianças do sexo masculino, com uma idade mediana de 12 (4-18) anos. Foram consideradas aceitáveis e repetíveis 300 (74%) espirometrias pelas orientações ATS/ERS 2005, e 335 (83%) de acordo com as guidelines de 2019, o que foi estatisticamente diferente (p‹0,05). Em ambas as análises, o SOT foi alcançado em mais

de 90% (o volume de extrapolação foi alcançado em quase 80% dos exames). Os critérios de EOT foram os menos cumpridos sendo o tempo expiratório forçado (FET) e o plateau foram os mais difíceis de atingir, principalmente pelas orientações 2005: 104 (26%) espirometrias não atingiram o QC em 2005, em comparação com 69 (17%), de acordo com 2019, sendo o plateau o menos atingido.
Com a introdução de critérios de usabilidade nas Guidelines de 2019, apenas 17 (25%) foram classificados como não interpretáveis e 52 (75%) cumpriram algum critério de controle de qualidade.
Conclusão: Mais de 2/3 das crianças realizaram espirometrias com qualidade. A reformulação dos critérios de fim da manobra expiratória, as orientações menos rígidas para artefactos e para a aceitabilidade de FEV1 e/ou FVC nas manobras espirométricas, das novas orientações ATS/ERS 2019, permitiram aumentar o número de exames interpretáveis, relativamente aos critérios ATS/ERS 2005. A maior dificuldade em pediatria é o cumprimento dos critérios de fim teste. A nova classificação para aceitabilidade e repetibilidade permite relatar exames que anteriormente eram excluídos. A reformulação das novas guidelines foram um passo em frente para o mundo da função respiratória.

Ten years follow-up after Aortic Valve Replacement with bioprosthesis Trifecta

Inês Sousa[1], Cândida Gonçalves[1], Rui Cerqueira[1,2], Joana Araújo[1], Soraia Moreira[1,2], Inês Sousa[1], Pedro Palma[1,3], Jorge Almeida[2], Mário J. Amorim[2], Paulo Pinho[2], Sílvia O. Diaz[1], António S. Barros[1], André P. Lourenço[1,4], Francisca Saraiva[1], Adelino Leite-Moreira[1,2].
[1]UnIC@RISE, Department of Surgery and Physiology, Faculty of Medicine of the University of Porto; [2]Department of Cardiothoracic Surgery, Centro Hospitalar Universitário São João; [3]Department of Cardiology, Centro Hospitalar Universitário São João; [4]Department of Anaesthesiology, Centro Hospitalar Universitário São João

Introdução: St. Jude's Trifecta (TF) bioprosthesis were adopted at most centers due to their unique design and hemodynamic performance. However, concerns regarding durability have been raised and long-term follow-up studies (≥10 years) are scarce.
Objetivo: To report hemodynamic performance as well as early and long-term results of TF valve.
Métodos: In this longitudinal, single-center study, consecutive patients that underwent surgical aortic valve replacement with TF, from July 2011 to June 2019 were included. Pre-, intra- and post-operative data, including routine and first outpatient ambulatory postoperative transthoracic echocardiogram (TTE) (median 4 months) were collected. Hospital mortality was defined as in-hospital or within the first 30 days after surgery. Survival and need for reoperation were accessed in December 2021. Median follow-up was 4 years and maximum was 10,5 years. Kaplan-Meier method was used for time-to-event outcomes (all-causes mortality and need for reoperation).
Resultados: We included 1084 patients, 54% being male, with a mean age of 74±8 years. Surgery priority was elective in 840 (78%) of cases. Most patients received a TF prothesis of size 23 (35%), followed by size 21 (30%). There were 563 (52%) multiple procedures, mostly coronary artery bypass grafting (46% within the multiple procedures). Bypass and clamping times were 86±31 minutes and 62±22 minutes, respectively for isolated procedures, and 143±27 minutes and 100±40 minutes, respectively, for multiple procedures. Hospital mortality was 6%. Excluding these patients, cumulative survival at 1-, 3-, 5- and 10-years, were, respectively, 96%, 89%, 78% and 52%. There were 27 patients who needed reoperation: 16 due to endocarditis, 5 due to structural valve deterioration (SVD) and 6 due to non-structural valve dysfunction. Freedom from reoperation at 1-, 3-, 5- and 10- years were of 99%, 98%, 98% and 95%, respectively. At follow-up TTE (n=995), transvalvular mean gradient was 11±4 mmHg and the effective orifice area mean was 2.1±0.5cm2. Patient-prosthesis mismatch occurred in 79 (9.1%), being severe in 8 (0,9%) cases.
Conclusão: Our findings confirm the satisfactory hemodynamics and safety profile of TF bioprosthesis. Long-term results are comparable with published TF series and there seems to be no

particular sign of adverse valve-related events in our population.

O efeito de terapêutica moduladora tripla na Fibrose Quística: avaliação por espirometria

Shanshan Zhang[1], André Martins[1], Inês Duarte[1], Inês Ribeiro[1], Raquel Bernardes[1]
[1]Centro Hospitalar Universitário de Lisboa Central - Hospital de Santa Marta

Introdução: A fibrose quística (FQ) é a doença hereditária autossómica recessiva mais comum na população caucasiana. A FQ é causada por mutações no cromossoma 7, no gene que codifica a produção da proteína de regulação da condutância transmembranar da (CFTR) e a mutação mais comum é a F508del.
A disfunção da proteína CFTR leva a uma secreção de muco anormal, respostas inflamatórias e infecções recorrentes afecta principalmente os pulmões, sendo comum o desenvolvimento de infeções respiratórias de repetição, bronquiectasias, obstrução das vias aéreas, entre outros.
Nos últimos anos, ocorreu a introdução da moduladores de CFTR, que se centra no restauro da função proteica, tais como ivacaftor, tezacaftor/ivacaftor e, mais recentemente, a moduladora tripla por tezacaftor/ivacaftor/elexacaftor.
Este trabalho incide na avaliação retrospectiva de valores espirométricos de doentes que fizeram essa terapêutica moduladora tripla.
Objetivo: Avaliação de dados espirométricos retrospectivos de doentes com FQ que tenham iniciado terapêutica moduladora tripla.
Métodos: Colheita dos dados existentes sobre os doentes com diagnóstico de FQ, que tenham iniciado a terapêutica moduladora tripla que tenham realizado espirometria.
Resultados: Total de 11 doentes, com média de idade de 24,35±6,26, distribuição genotípica de 51% com F508del e restante com 2 mutações simultâneas. Avaliou-se as percentagens de FEV1 e FVC antes do fármaco, aos 3 meses e aos 12 meses após o início do tratamento (tabela1) e verificou-se uma melhoria estatisticamente significativa entre o momento basal e qualquer um dos seguintes (p‹0,001), não havendo diferença entre os últimos(gráfico1).
É verificável que, nos 2 grupos de diferentes mutações, a evolução é similar com o início do fármaco (gráfico2). Contudo,seria necessária uma amostra maior para se poder extrapolar essa conclusão.
Conclusão: A análise foi realizada com algumas limitações, devido à ainda recente aprovação deste fármaco e também por algumas inconsistências nas avaliações dos doentes.
Os nossos dados indicam que nesta amostra houve uma melhoria significativa com o início de tratamento, ocorrendo uma estabilização posterior. É possível ainda estimar que a evolução da doença é similar com a introdução do tezacaftor/ivacaftor/elexacaftor, nos 2 grupos com diferentes mutações, contudo seria necessário uma amostra de dimensões superiores para se poder extrapolar essa conclusão.

Tabela1. Comparação de médias nos 3 momentos de avaliação.

	Basal	Aos 3 meses	Aos 12 meses
Média da % FEV1 (±SD)	49,15 ±19,13	72,45 ± 28,51	69,91 ± 25,02
Média da % FVC (±SD)	69,79 ± 18,52	84,82 ± 21,96	84,82 ± 18,18



Gráfico 1. Comparação entre os momentos de avaliação (à esquerda da média de % de FEV1 e à direita da média de % de FVC).



Gráfico 2. Comparação entre das médias da % de FEV1 e FVC entre mutações (verde – grupo com mutação F508del; azul – grupo com 2 mutações concomitantes no gene, mas que não a F508del).

Impacto dos critérios ATS/ERS 2021 nos resultados do Teste de Broncodilatação

Miguel Narciso[1], Anabela Marinho[1], Beatriz Martins[1], Pedro Amorim[2]
[1]Centro Hospitalar e Universitário São João - Porto (Portugal); [2]CINTESIS - Centro de Investigação em Tecnologias e Serviços de Saúde, Faculdade de Medicina da Universidade do Porto

Introdução: As recomendações sobre a interpretação dos testes de função pulmonar da ATS/ERS 2021 definem uma resposta positiva ao teste de broncodilatação quando há aumento de mais de 10% em relação ao valor previsto do indivíduo no volume expiratório forçado no primeiro segundo (VEF1) ou na capacidade vital

forçada (CVF), diferindo das antigas guidelines de ATS/ERS 2005. Foi realizado um estudo comparativo da resposta ao broncodilatador de acordo com a definição de ATS/ERS 2005 vs 2021.

Objetivo: Aferir o impacto dos critérios ATS/ERS 2021 nos resultados do Teste de Broncodilatação.

Métodos: Foi realizada uma análise retrospetiva das provas de broncodilatação, realizadas entre outubro de 2018 e março de 2020. Foi feita a caracterização dos resultados das provas de broncodilatação de acordo com as guidelines de 2005 e 2021.

Resultados: Foram analisados um total de 1821 testes de broncodilatação. Verificou-se que 359 (19,7%) testes foram positivos de acordo com os critérios ATS/ERS de 2005, em comparação com os 305 (16,7%) de acordo com a definição do ATS/ERS de 2021. Uma prova positiva foi documentada apenas de acordo com os critérios ATS/ERS 2005 em 77 testes, e em 23 segundo a ATS/ERS 2021; e em 282 com ambos critérios.
O resultado do teste de broncodilatação foi coincidente (negativa/negativa ou positiva/positiva) em 94,5% da amostra. No entanto, o resultado da prova alterou com os critérios de 2005 para 2021, de positivo para negativo (4,2%; n=77) e de negativo para positivo (1,3%; n=24); uma mudança estatisticamente significativa ($p<0,001$).
Quanto ao parâmetro onde a prova de broncodilatação foi positiva, com os critérios ATS/ERS 2021, a positividade ocorreu no VEF1 em 35,7%, na FVC em 38,4% e tanto no VEF1 como na CVF em 25,9% dos casos.

Conclusão: Nesta amostra houve uma alteração significativa na resposta positiva aos broncodilatadores de acordo com a nova recomendação de 2021. De acordo com estes dados, podem ocorrer mudanças na abordagem clínica.

AVC Criptogénico e Registador de Eventos Implantável-Experiência de um laboratório de Arritmologia

Assunção Alves[1], Ana Rita Andrade[1], Bernardete Rodrigues[1], Cláudia Mendes[1]
[1]Hospital Sra. da Oliveira – Guimarães

Introdução: O acidente vascular cerebral (AVC) encontra-se entre as três principais causas de morte e incapacidade em todo o mundo. Em Portugal, é a doença cardiovascular mais mortal. Em 30-40% dos casos, a causa do AVC isquémico não é claramente identificável, sendo estes eventos classificados de "criptogénicos". O tromboembolismo é apontado como o mecanismo etiológico mais provável deste subtipo de AVC. É crucial identificar a causa na abordagem, tratamento e prevenção secundária destes doentes, percebe-se a necessidade de melhor avaliar o papel etiológico de possíveis fontes tromboembólicas. O ILR tem sido apontado como exame diagnóstico de eleição nesta patologia (indicação classe ll A, nível de evidência B) em pacientes com AVC, sem FA previamente conhecida. Um ILR é um dispositivo implantado sob a pele, com bateria para vários anos, que guarda traçado eletrocardiográfico e o envia para o centro do implante.

Objetivo: Perceber a importância do ILR e monitorização remota para caracterizar uma amostra de pacientes com AVC criptogénico, com possíveis fontes cardioembólicas por arritmia auricular. Perceber se a faixa etária e género tem importância e tempo médio de diagnóstico.

Métodos: Estudo observacional transversal de uma amostra de 57 doentes que implantaram ILR por diagnóstico de AVC criptogénico, entre 1 de janeiro de 2020 e 31 de dezembro de 2022. Os dados referentes às variáveis de estudo foram recolhidos através da consulta de processos clínicos e monitorização remota dos ILR´s. Foi realizada análise através de vários testes estatísticos , para o nível de significância de 5%.

Resultados: Dos 57 doentes da amostra, 39 eram do género masculino(M) (68.42 %), 18 do género feminino (F) (31,58%) com a idade média observada de 64.5 anos. O tempo médio de diagnostico, de surgimento de evento arrítmico auricular (FA), foi de 10,5 meses. Em 17,5% até á data de recolha de dados, foi encontrada FA potencialmente causadora de eventos tromboembólicos, tendo sido mais prevalente no género M com 10,5% dos casos.

Conclusão: Em 17,5% dos pacientes foi possível encontrar eventos arrítmicos auriculares, até á

data de recolha de dados, sendo mais predominante no género M. O diagnóstico de eventos arrítmicos auriculares surgiu com um tempo médio de 10,5 meses. Esta descoberta levou a avaliação clínica e ajustes de terapêutica médica com o objetivo de prevenir futuros fenómenos tromboembólicos, percebendo-se a importância de implante de ILR neste tipo de pacientes para evitar recorrência de AVC.

SEXTA 24.03.2023
Sala 2, 11h30 - 13h00
Comunicações Orais II

Carga hipóxica como diferencial na caracterização da saos e da sua gravidade - revisão sistemática

Tânia Duarte[1], Carlos Teixeira[2], Miguel Meira e Cruz[3]
[1]Centro Hospitalar de Setúbal - Hospital de São Bernardo; [2]Instituto Politécnico de Saúde do Norte, Escola Superior de Saúde do Vale do Ave - Vila Nova de Famalicão; [3]Unidade de Sono, Centro Cardiovascular da Universidade de Lisboa, Faculdade de Medicina de Lisboa

Introdução: A síndrome de apneia obstrutiva do sono (SAOS) é uma doença crónica que atinge quase 1 bilião de adultos e que tem sido inequivocamente associada a doenças cardiovasculares, diabetes tipo II, síndrome metabólica, refluxo gastroesofágico e distúrbios psiquiátricos. A métrica, normalmente utilizada, para quantificar e caracterizar a severidade da SAOS, é o Índice de Apneia-Hipopneia (IAH). Embora o IAH tenha uma conotação de relevância clínica, é apenas o resultado de um teste diagnóstico que não pode ser interpretado fora do contexto clínico. Estas medidas convencionais que influenciam a tomada de decisão terapêutica apresentam diversas limitações. Torna-se imperativo testar novos parâmetros. A carga hipóxica (hypoxic burden) tem sido recentemente explorada e traduz a gravidade e dimensão da dessaturação, prediz o risco de morbilidade e mortalidade cardiovascular e poderá ser um parâmetro adicional às métricas convencionais e disponíveis até ao momento.
Objetivo: Avaliar a pertinência da utilização da carga hipóxica como diferencial na caracterização da SAOS e determinação da sua gravidade.
Métodos: Revisão sistemática elaborada de acordo com a metodologia Preferred Reporting Items for Systematic Reviews (PRISMA). Realizou-se uma pesquisa nas bases de dados eletrónicas Web of Science, PubMed e Scopus, utilizando as palavras-chave “Hypoxic Burden”, “Apnea-hypopnea index" e "Sleep Apnea". A pesquisa incluiu todos os estudos publicados nos formatos de artigos, que representassem estudos quantitativos, originais, em língua inglesa e que dentro do espetro dos distúrbios respiratórios do sono, incidiam na SAOS. A avaliação da qualidade dos estudos foi efetuada de acordo com a ferramenta de avaliação da qualidade do Joanna Briggs Institute (JBI).
Resultados: Foram identificados 7 artigos que cumpriam os critérios de inclusão. Verificou-se associação entre os valores mais elevados de carga hipóxica e a mortalidade cardiovascular, valores mais elevados de pressão arterial diastólica, risco de acidente vascular cerebral, eventos cardiovasculares major, tromboembolismo venoso e insuficiência cardíaca e o aumento da prevalência da doença renal crónica. O mesmo não se verificou para as medidas convencionais utilizadas para quantificar e caracterizar a gravidade da SAOS.
Conclusão: A validação de métricas diferenciais e complementares, como a carga hipóxica, podem mudar o entendimento clínico da SAOS, com impacto na caracterização da doença, na definição do risco associado, na decisão terapêutica e no prognóstico.

Impacto da pandemia COVID-19 nos parâmetros de monitorização remota em doentes IC

Ana Carvalho[1], Pedro Silva e Cunha[2], André Lourenço[3], Lourenço Rodrigues[3], Paulo Nicola[4]

[1]Hospital Lusíadas de Lisboa; [2]Centro Hospitalar Lisboa Central- Hospital Santa Marta; [3]Instituto Superior de Engenharia de Lisboa; [4]Faculdade de Medicina da Universidade de Lisboa

Introdução: O surto da pandemia da Doença de Coronavírus 2019 (COVID-19) forçou muitos países a impor "lockdown", incluindo restrições de circulação, como medida preventiva contra a transmissão do coronavírus. A diminuição da atividade física associada a estes confinamentos pode ser perniciosa, especialmente em pacientes com insuficiência cardíaca

Objetivo: Avaliar a interação dinâmica e o impacto da variação da atividade física, no contexto das restrições dos confinamentos pela COVID-19, nos parâmetros de monitorização remota dos CDIs e CRTs em pacientes com insuficiência cardíaca (IC).Estabelecer temporalmente a relação unidirecional entre a alteração da atividade física e os vários parâmetros fisiológicos obtidos pela MR.

Métodos: A amostra incluí 79 pacientes com DCI do programa MR da Medtronic CareLink™ com pelo menos 12 meses de acompanhamento consecutivo entre Fevereiro de 2020 e Novembro de 2021 com recolha dos dados em brutos para análise estatística pelo Python

Resultados: Verificam-se resultados estatisticamente significativos na atividade física. O mesmo verificou-se no número de sístoles prematuras ventriculares, na frequência cardíaca (FC) diurna, FC noturna, variabilidade da FC e na impedância intratorácica acumulativa.Não houve impacto significativo nas impedâncias torácicas diárias e de referência. Apesar do ligeiro aumento no tempo em AT/AF (ms), não se verificaram alterações estatisticamente significativas nas arritmias auriculares, na diminuição da FC média e máxima a mesma.
As quebras do padrão de atividade física detetadas com a segmentação gaussiana para cada indivíduo e ainda pelo gráfico de distribuição da densidade, demonstrou a alteração do comportamento de atividade prévio ao início do 1º confinamento e posterior ao mesmo, com um padrão semelhante quando imposto o 2º confinamento.

Conclusão: As alterações dos parâmetros fisiológicos (impedância torácica, frequência cardíaca, variabilidade da frequência cardíaca e as sístoles prematuras ventriculares), são sensíveis à resposta da atividade física nos períodos em estudo, no confinamento e no pós confinamento.

Relação entre a Obesidade e o Perfil Lipídico em Crianças e Adolescentes

Ema Torres Cabral[1], Patrícia Coelho[1], Francisco Rodrigues[1]
[1]Instituto Politécnico de Castelo Branco

Introdução: A obesidade é atualmente considerada uma pandemia mundial e tem estado cada vez mais presente nas populações mais jovens, sendo influenciada, principalmente, pelos hábitos alimentares e sedentarismo dos indivíduos. A dislipidemia, caracterizada por níveis anómalos de lípidos no sangue, tem grande influência no desenvolvimento de processos ateroscleróticos que podem ter início ainda na infância sem sintomas clínicos associados resultando, posteriormente, em processos isquémicos.

Objetivo: Determinar a prevalência do sobrepeso, da obesidade e das alterações lipídicas em indivíduos com idades compreendidas entre os 9 e os 19 anos.

Métodos: Participaram 327 alunos com idades compreendidas entre os 9 e os 19 anos (133 do sexo masculino e 194 do sexo feminino). Foi proposto o preenchimento de um questionário e avaliou-se o perfil lipídico em cada indivíduo através da recolha sanguínea capilar.

Resultados: A maioria dos alunos apresentava um índice de massa corporal dentro da normalidade, 59 alunos sofriam de excesso de peso, 16 tinham obesidade e 7 apresentaram um peso inferior ao expectável. Os níveis de colesterol total encontraram-se, maioritariamente, aceitáveis contrariamente aos níveis de colesterol high-density lipoprotein (HDL), que se encontraram alterados em 64,3% dos alunos. Observou-se uma maior prevalência de níveis elevados de triglicerídeos nos alunos que não praticavam exercício físico fora do contexto escolar e nos indivíduos que ingeriam maiores quantidades de carne, que também apresentavam uma maior prevalência de níveis de colesterol HDL inferiores ao expectável. No grupo de alunos com sobrepeso

e obesidade, 43,1% e 50%, respetivamente, apresentaram valores de HDL reduzidos e observou-se que os triglicerídeos aumentados estiveram presentes em 60,3% dos alunos com sobrepeso e em 56,2% dos alunos obesos.
Conclusão: Observou-se uma prevalência significativa de indivíduos com sobrepeso, obesidade e alterações no perfil lipídico, nomeadamente, níveis baixos de colesterol HDL. Confirma-se que o papel de alguns fatores como a escassa prática de exercício físico e os hábitos alimentares é realmente influente no desenvolvimento destes problemas nesta população.

Diferenças no perfil eletrocardiográfico de atletas de desporto individual e desporto coletivo

João Pedro Sousa[1], Bruno Valentim[2,1], Amaro Teixeira[3], Patrícia Coelho[4], Francisco Rodrigues[4], Joana Pires[1]
[1]Escola Superior de Saúde Dr. Lopes Dias – ESALD; [2]Centro Hospitalar e Universitário Cova da Beira, EPE; [3]Associação Académica da Universidade da Beira Interior (AAUBI), Universidade da Beira Interior; [4]Sport, Health & Exercise Unit (SHERU); Qualidade de Vida no Mundo Rural (QRural), Instituto Politécnico de Castelo Branco

Introdução: Devido ao crescimento da mediatização do "atleta" e da sua suposta excelente condição física, um acontecimento de morte súbita nestes indivíduos é um grande evento mediático com um também grande impacto social. No grande leque de modalidades desportivas individuais e coletivas existentes atualmente, cada tipo de desporto está associado a um tipo intensidade exigida, pelo que cada um estará também associado a um remodeling estrutural fisiológico mais pronunciado que outro. Consequentemente, tendo em conta o tipo de intensidade para cada tipo de desporto, poderão ser verificadas alterações eletrocardiográficas mais ou menos marcadas consoante esta tipologia.
Objetivo: Avaliar as diferenças eletrocardiográficas entre atletas de desporto individual (ADIs) e atletas de desporto coletivo (ADCs).
Métodos: Foi aplicado um questionário baseado em questionários de pré-competição e realizado eletrocardiograma a uma amostra de 66 atletas, sendo 37 praticantes de desporto individual (56,1%) e 29 praticantes de desporto coletivo (43,9%).
Resultados: Foi observada diferença significativa na idade entre ADIs e ADCs, sendo que os ADCs apresentavam menor média de idades (29±11 anos) quando comparada com a dos ADIs (39±15 anos) (ρ=0,013). Verificou-se também que os ADCs possuem maior tempo de treino desportivo como de treino desportivo federado em comparação com os ADIs, com diferenças significativas entre eles (ADCs e ADIs com mais de 10 anos de treino desportivo: 79,3% e 54,1% (ρ=0,017); ADCs e ADIs com mais de 10 anos de treino desportivo federado: 72,4% e 35,1% (ρ‹0,0001)). Na avaliação eletrocardiográfica verificou-se que os ADIs possuem valores de frequência cardíaca (FC) mais baixos (60±13 bpm) que os ADCs (68±16 bpm) (ρ=0,027), bem como maiores valores de amplitude de QRS pelos critérios de Cornell (12,9±7,1mm nos individuais para 6,6±3,5mm nos coletivos) (ρ‹0,0001). Não houve diferença significativa na amplitude do QRS pelos critérios de Sokolow-Lyon (ρ=0,493) e de Peguero-Lo Presti (ρ=0,226).
Conclusão: Grande parte dos desportos individuais requerem um nível de intensidade mais elevado para o atleta em comparação com a maior parte dos desportos coletivos. Como consequência os ADIs têm maior probabilidade de desenvolver mais alterações eletrocardiográficas, tais como menores valores de FC e maiores valores de amplitude do QRS, mesmo que os ADCs possuam maior tempo de treino desportivo.

TCPL no serviço de urgência na prestação de cuidados aos doentes com síndrome coronário agudo

Filipa Castro[1], Nazaré Rego[2], Olga Azevedo[1], Isabel Oliveira[1], António Lourenço[1]
[1]Hospital Senhora da Oliveira – Guimarães; [2]Universidade do Minho

Introdução: A doença arterial coronária é responsável por 4000 mortes anuais em Portugal.

Para uma orientação e tratamento precoces das situações agudas, é fundamental o cumprimento dos tempos preconizados pelas orientações da Sociedade Europeia de Cardiologia, registando-se ainda atrasos que importa auditar e corrigir.
Objetivo: Caracterizar doentes com enfarte agudo do miocárdio admitidos no serviço de urgência hospitalar; avaliar o impacto da presença dos TCPL no cumprimento de tempos preconizados pelas orientações da Sociedade Europeia de Cardiologia.
Métodos: Foram analisados os processos clínicos dos doentes admitidos no Serviço de Urgência, com EAM, entre 2015 e 2019, com supradesnivelamento de ST ou bloqueio completo de ramo esquerdo de novo, procedendo-se ao levantamento de dados sociodemográficos, de triagem e tempos até à realização do E,CG intervenção coronária percutânea e alta hospitalar e analisaram-se estes dados usando técnicas estatísticas.
Resultados: Os 79 doentes estudados apresentavam uma idade média de 60,4 anos± 11,04 anos. Na presença de TCPL, com 95% de confiança a média do tempo porta-ECG situa-se entre 1,0 e 40,5 minutos, enquanto, na sua ausência, se situa entre 49,7 e 126,6 minutos. O mesmo se passa com o tempo porta-balão: com 95% de confiança, a média deste tempo situa-se entre 88,3 e 146,9 minutos com presença de TCPL e entre 168,7 e 282,7 minutos sem presença de técnico. Na presença de técnico, o atendimento aos pacientes com dor precordial (sintomatologia típica) respeitou, em média, os tempos preconizados a nível europeu, com uma média de tempo porta-ECG, na amostra analisada, de 5,1 minutos e de porta-balão de 88,6 minutos. Na sua ausência, as médias foram superiores aos tempos recomendados. Enfartes que apresentaram sintomatologia atípica resultaram em triagens menos acertadas e, consequentemente, tempos mais longos até ao ECG e diagnóstico; porém, sempre com atendimento mais precoce na presença de TCPL.
Conclusão: A presença de Técnicos de Cardiopneumologia diminuiu significativamente os tempos porta-ECG e porta-balão. Investir na integração permanente destes profissionais num serviço de urgência poderá constituir um importante vetor estratégico, promovendo uma melhoria na prestação de cuidados de saúde.

Comparação do Perfil Eletrocardiográfico e Tensional em Atletas de Futsal

António Martins[1], António Filipe Rodrigues[2,1], Patrícia Coelho[3], Francisco Rodrigues[3], Joana Pires[1]
[1]Escola Superior de Saúde Dr. Lopes Dias – ESALD; [2]Centro Hospitalar Universitário da Cova da Beira; [3]Sport, Health & Exercise Unit (SHERU) | Qualidade de Vida no Mundo Rural (QRural), Instituto Politécnico de Castelo Branco

Introdução: O Futsal tem ganho cada vez mais popularidade, a nível nacional, levando a um número crescente de jovens e crianças a praticar a modalidade. A modalidade exige que um jogador pratique ações de alta intensidade e com maior exigência de esforços físicos. Associado a esse esforço a longo prazo, ocorrem alterações cardiovasculares que são traduzidas no eletrocardiograma e na pressão arterial.
Objetivo: Comparar as diferenças no perfil eletrocardiográfico e tensional entre Atletas Profissionais e Não Profissionais de Futsal.
Métodos: A amostra foi recolhida entre setembro 2022 e janeiro de 2023 e é constituída por 84 atletas entre a 1ª, a 2ª e a 3ª divisão do futsal português, com idades compreendidas entre 19 e 40 anos. Os atletas que aceitaram participar no estudo, assinaram um consentimento informado, preencheram um questionário e posteriormente foram submetidos à realização de um eletrocardiograma de 12 derivações e duas avaliações manuais da Pressão Arterial. Os Atletas foram divididos em 2 grupos, sendo um deles Atletas Profissionais e outro Atletas Não Profissionais.
Resultados: Foram encontradas diferenças estatisticamente significativas na FC (p=0,000), no intervalo PQ (p=0,036), no intervalo QT (p=0,001), na Pressão Arterial Sistólica (p=0,020), na Pressão de Pulso (p=0,002) e na presença de critérios para HVE com o índice Peguero-Lo Presti (p=0,024).
Conclusão: Os atletas profissionais apresentam valores de FC mais baixos, intervalos PQ e QT maiores e valores de Pressão de Pulso inferiores, o

que demonstra uma maior adaptação cardiovascular.

Critério Eletrocardiográfico		Eixo	FC	Ritmo	DP	DPQ	HVE - LpPrest	HVE- Rohrwill-Estes	Repolarização Precoce	QT	PAS	PP
			Média		Média	Média	Média			Média	Média	Média
Atletas	Profissionais	NA	67bpm	NA	81msec	157msec	26mm	NA	NA	379msec	125mmHg	51mmHg
	Não Profissionais	NA	68bpm	NA	85msec	171msec	21mm	NA	NA	408msec	120mmHg	46mmHg
Significância (p=)		p=0,018	p=0,000	p=0,051	p=0,053	p=0,036	p=0,024	p=0,042	p=0,002	p=0,001	p=0,020	p=0,002

SEXTA 24.03.2023
Sala 2, 17h00 - 18h30
Comunicações Orais III

Stent no tratamento de disseção arterial intracraniana, o caminho a seguir?

Diana Guerreiro[1], Mafalda Moreira[2], Elisa Campos Costa[3], Cândida Barroso[3], Gil Nunes[2]
[1]Estágio profissional no Laboratório de Neurossonologia do Hospital de Vila Franca de Xira, EPE; [2]Laboratório de Neurossonologia, Hospital de Vila Franca de Xira, EPE; [3]Unidade de AVC - Serviço de Neurologia, Hospital de Vila Franca de Xira, EPE

A disseção arterial intracraniana, apesar de rara, é uma importante causa de AVC. O tratamento é controverso, privilegiando-se a terapêutica médica otimizada. Contudo, a colocação de stent intracraniano tem sido uma alternativa em estudo com bons resultados.
Homem, 59 anos, com antecedentes de obesidade e etanolismo. Encaminhado ao serviço de urgência, em contexto de Via Verde AVC, por quadro de alteração da linguagem e hemiparésia direita. À observação encontrava-se desorientado no espaço e no tempo; com discurso escasso; olhar preferencial para a esquerda; apagamento do sulco nasogeniano à direita e disartria moderada, pontuando 5 na escala de NIHSS. TC-CE sem lesão isquémica aguda e angio-TC cervical e craniana com estenose do segmento M1 da artéria cerebral média (ACM) esquerda, tendo realizado trombólise endovenosa. Devido ao agravamento dos défices neurológicos, realizou angiografia observando-se oclusão do segmento M1/M2 da ACM esquerda por disseção com trombo endoluminal. Foi submetido a trombectomia aspirativa seguido de angioplastia mecânica com balão e colocação de 2 stents entre M1 e M2, com reperfusão TICI 3. Após 24h, repetiu TC-CE sem complicações hemorrágicas e EcoDoppler transcraniano com marcada redução das velocidades no segmento M2 a sugerir suboclusão a jusante. Por estabilidade clínica e neurológica, repetiu estudo dois dias após intervenção, destacando-se melhoria hemodinâmica na ACM esquerda, deixando de ter indicação para nova angioplastia. Posteriormente, foi transferido para o hospital da área de residência sob dupla antiagregação plaquetária, para continuação de estudo e cuidados, onde foi diagnosticado com diabetes mellitus e HTA. Em consulta de follow-up, na avaliação neurossonológica, foi possível visualizar a malha do stent por EcoDoppler transcraniano, sem alterações hemodinâmicas significativas. Stents mais compactos e flexíveis, a par do aumento da experiência com estes dispositivos, introduzem novas possibilidades de tratamento. Porém, acarretam algumas complicações, sendo necessário avaliar cuidadosamente os riscos/benefícios. Com este caso, realçamos a importância de conjugar os achados clínicos, imagiológicos e de neurossonologia para compreender a hemodinâmica cerebral e reorganização de fluxo pós procedimento, contribuindo para melhores decisões terapêuticas. O estudo neurossonológico permite um seguimento eficaz, podendo no futuro contribuir para uma avaliação mais detalhada destes stents intracranianos.

Swallow Syncope: Uma forma menos comum de sincope reflexa situacional por deglutição

Joana Lobo[1], Matthew Carson[1], Santosh Raga[1]
[1]Aberdeen Royal Infirmary

Introdução - A sincope reflexa situacional por deglutição é uma forma rara de sincope

neuromediada devido ao aumento excessivo do reflexo vagal durante o ato de comer provocando cardioinibição. O seu diagnóstico pode ser difícil resultando em tratamento tardio.

Caso clínico - Utente de 52 anos do género feminino que recorre ao médico assistente por queixas de tonturas e sincope durante as refeições nos últimos anos tendo-se tornado mais frequente nos últimos meses. O ecg 12 derivações mostra ritmo sinusal a 61bpm com desvio direito do eixo sem outras alterações. Por manutenção do quadro clínico é reencaminhada para consulta de cardiologia e realiza registador de eventos de 14 dias mostrando apenas 1 pausa noturna de 4 segundos, sem sintomas ou outros achados relevantes. O ecocardiograma não apresenta patologia estrutural. Opta-se pela implantação de Loop Recorder que decorre sem complicações permitindo à utente ativar a gravação aquando dos seus sintomas. 3 dias após a implantação do dispositivo, é registado 1 episodio sintomático de sincope associado a 1 pausa de 4 segundos, durante uma refeição. Informa-se o cardiologista e fica a aguardar consulta presencial. Foram obtidos outros episódios de bradicardia com ritmo juncional durante refeições associados a tonturas no mês seguinte. Na consulta presencial, numa tentativa de reprodução de sintomas durante as refeições, são oferecidos diferentes tipos de alimentos sob monitorização continua de ecg 12 derivações e pressão arterial. Ao comer pão, a utente apresenta sintomatologia habitual (sensação de engasgamento e tonturas) e observa-se bradicardia sinusal com pausa de 3.2 segundos acompanhados de queda da pressão arterial para valores mínimos de pressão sistólica de 70 mmHg. Fica comprovado o diagnóstico de sincope reflexa situacional por deglutição ou swallow syncope. Utente aguarda realização de endoscopia para exclusão de patologia gastroesofágica para posterior decisão sobre implantação de pacemaker.

Conclusão - A sincope reflexa situacional associada a deglutição é uma forma de sincope de apresentação rara. A reprodução de sintomas com monitorização eletrocardigráfica e de pressão arterial mostrou-se fundamental para confirmação de diagnóstico e tomada de decisão sobre o proximo passo para tratamento. A implantação de pacemaker é uma opção terapêutica eficaz na ausência de patologia gástrica com resolução dos sintomas.

Aurículas inseparáveis: Uma história de persistência da comunicação interauricolar

Mário Rui Lourenço[1], Joana Gomes[1], Filipa Castro[1], Mariana Tinoco[1], Tamara Pereira[1], Olga Azevedo[1], Isabel Nogueira[1], António Lourenço[1]
[1]Hospital Senhora da Oliveira - Guimarães

Utente sexo feminino 27 anos referenciada à consulta de cardiologia por dilatação significativa do ventrículo direito sem aparente causa identificada com cansaço progressivo para menores esforços.

Realizou ecocardiograma transtorácico (ETT) que confirmou a dilatação marcada do ventrículo direito e levantou a suspeita de comunicação interauricular (CIA) do tipo seio venoso por evidencia de cor na região do teto das aurículas em plano subcostal associada a um Qp/Qs hemodinamicamente significativo estimado em 1,97.

Realizou ecocardiograma transesofágico (ETE) que confirmou a suspeita levantada e foi orientada para cirurgia que realizou em 2018. Consulta pós-op refere ter ficado melhor.

Agosto de 2021 em consulta de cardiologia refere andar com cansaço desde janeiro desse ano, sendo que referiu na altura não ter tido Covid.

Realizou Cintigrafia de ventilaçao/perfusao em setembro de 2021: Os achados deste estudo sugerem shunt cardíaco da direita para a esquerda.

ETT em Janeiro de 2022 já sem dilatação do ventrículo direito e com boa função, evidencia no entanto fluxo turbulento na desembocadura da veia cava superior e evidencia de shunt direito-esquerdo hemodinamicamente significativo com Qp/Qs estimado em 0.45

Realizou ETE que documentou a persistência de uma comunicação entre a veia cava superior e a aurícula esquerda com estreitamento da porção distal da veia cava e shunt direito-esquerdo demonstrado com Doppler cor e soro salino agitado.

AngioTAC demonstrou uma drenagem venosa pulmonar anómala parcial (drenagem das veias pulmonares direitas superior e média para a veia cava superior), não se excluindo a presença de solução de continuidade na região superior do septo interauricular

RMC demonstrou anomalia da drenagem venosa sistémica com comunicação entre a veia cava superior e a veia pulmonar superior direita, resultando em shunt unidireccional direito-esquerdo com Qp:Qs calculado em 0,68. Estenose da veia cava superior distal ao nível da sua inserção na aurícula direita.

Temos assim um caso de uma CIA do tipo seio venoso hemodinamicamente e clinicamente significativa que realizou intervenção para correção, mas que no entanto, manteve a comunicação entre a veia cava superior e a aurícula esquerda que devido a ter ficado com uma diminuição do calibre distal da veia cava provoca uma sobrecarga de pressão que condiciona shunt direito-esquerdo hemodinâmica e clinicamente significativa.

Assistências ventriculares como ponte para transplante

Ana Caramelo[1]
[1]Hospital de Santa Cruz

Introdução Os dispositivos de assistência mecânica uni/biventricular de curta e longa duração, são técnicas que permitem diminuir a mortalidade e morbilidade dos doentes. O HM3 é utilizado como terapêutica em doentes em avançado estado de insuficiência cardíaca, permitindo aguardar transplantação.

Caso clínico Doente do género masculino, 42 anos, em choque cardiogénico pós síndrome coronário agudo, tipo 2. Diagnosticado em 2001 com osteossarcoma e amputado transfemoral em 2002. Internado na UNICOR com o diagnóstico de CMD (provavelmente por antraciclinas), onde é implantado ECMO VA. Cânulação FF venosa 23 Fr/50cm e arterial com 21Fr/18cm, com uma cânula de reperfusão distal do membro de 7Fr. Foi colocado BIA, na proporção de 1:1. Decidido colocação de HM3. Cirurgia e CEC Consiste na colocação de uma bomba centrifuga no ápex do VE que impele uma injeção de fluxo sanguíneo através de um conduto colocado na aorta. A via de abordagem foi esternotomia mediana primária, com o doente em decúbito dorsal. Foi realizada CEC sem clampagem da aorta, em normotermia. Utilizada canulação central na aorta, 20Fr EOPA, na aurícula direita, 32Fr DLP. A saída de CEC decorreu sem complicações, porem o aumento do retorno venoso provocou uma dilatação do VD, traduzindo um desvio do SIV associado a alterações hemodinâmicas. Reentrada em CEC colocou-se RVAD (Centrimag) com cânulação na aurícula direita e na artéria pulmonar, com melhoria imediata hemodinâmica, permitindo a saída de bypass. Tempo total de CEC de 168 min (124´ + 44'). Após difícil revisão de hemóstase, doente transportado para a UCI hemodinâmicamente estável com apoio de inotrópicos e oxido nítrico inalatório. Débitos de 3.0L no HM3 e 3.3L na RVAD. Foi extubado ao 2º dia pós-operatório e retirou a RVAD no 13º pós-operatório. Teve alta hospitalar após 57 dias de internamento total, 45 pós implantação de HM3 (20 no UCI e 25 na cardiologia), estável e autónomo.

Discussão O doente apresentava um quadro clinico bastante complexo, com um estado de insuficiência cardíaca provocado pelo tratamento de quimioterapia, agravado por um quadro de síndrome coronário agudo tipo 2. Neste caso as assistências utilizadas demonstraram a sua importância na estabilidade hemodinâmica e evitar falência multiorgânica, permitindo ter um maior tempo de decisão sobre o melhor para os doentes.

Palavras-chave: ECMO; RVAD; HM3; CEC; insuficiência cardíaca.

Terapia de ativação do baroreflexo – experiência de um centro

Ana Sofia Delgado[1], Helena Fonseca[1], Manuel Brás[1], Susana Covas[1], Margarida Paulo[1], Cátia Guerra[1], Rita Contins[1], Catarina de Oliveira, [1] Mário Oliveta[1], Pedro Silva Cunha[1], Bruno Valente[1], Ana Lousinha[1], Guilherme Portugal[1], Madalena Coutinho[1], Paulo Osório[1], Rui Ferreira[1]
[1]Hospital Santa Marta, CHULC;

Pacientes com insuficiência cardíaca (IC) e fração de ejeção (FE) reduzida podem não ter indicação para terapias convencionais de IC como a terapia de ressincronização cardíaca (TRC), apesar de serem sintomáticos e após terapêutica médica otimizada (TMO).
A modulação autonómica cardíaca tem surgido nos últimos anos como uma nova abordagem, sendo a terapia de ativação do barorreflexo (TAB) carotídeo uma das ferramentas mais recentes. O seu mecanismo envolve a estimulação direta dos barorreceptores carotídeos levando o sistema nervoso central a aumentar a atividade parassimpática.
A TAB é uma técnica já conhecida no tratamento de hipertensão arterial resistente a terapêutica médica, recentemente foi proposta para indivíduos com IC e FE reduzida pela resposta integrada do sistema nervoso autónomo, promovendo: diminuição da FC média, melhoria no remodeling ventricular, aumento da vasodilatação, diminuição do proBNP, aumento da diurese e melhoria da classe funcional da New York Heart Association (NYHA).
Apresentamos dois pacientes com IC e FE reduzida sem indicação para TRC, ambos já portadores de desfibrilhador e com vários internamentos hospitalares por IC no ano anterior apesar da TMO. Não se registaram complicações durante o procedimento, que consistiu na implantação de um gerador de pulsos na região peitoral com um elétrodo colocado adjacente ao seio carotídeo, para estimular os barorreceptores carotídeos. Ambos foram avaliados aos três e seis meses, tendo realizado análises, ecocardiograma, teste de exercício cardiopulmonar e teste TILT.
Aos 6 meses registou-se uma diminuição da FC média, bem como uma redução nos níveis médios de proBNP.
Parâmetros fisiológicos, como pressão arterial e FC, foram menores em repouso, pico do exercício e no 6º minuto de ortostatismo no teste TILT.
Ambos relataram melhora sintomática e na qualidade de vida, com melhoria da classe NYHA e sem internamentos por IC.
Podemos concluir que a TAB se apresenta como um procedimento seguro com resultados favoráveis após 6 meses de seguimento. Os resultados parecem promissores e consistentes com outros estudos, embora haja necessidade de um estudo populacional maior para testar adequadamente o significado estatístico.

Sinergias na prevenção de AVC: um outro olhar para estenose carotídea significativa

Mafalda Moreira[1], Ana Lúcia Oliveira[2], Elisa Campos Costa[2,1], Socorro Piñeiro[2,1], Cândida Barroso[3], Mariana Sá Cardoso[4], Rita Couceiro[4], Gil Nunes[1]
[1]Laboratório de Neurossonologia, Hospital de Vila Franca de Xira, EPE; [2]Unidade de AVC, Serviço de Neurologia, Hospital de Vila Franca de Xira; [3]Serviço de Neurologia, Hospital de Vila Franca de Xira; [4]Serviço de Oftalmologia, Hospital de Vila Franca de Xira

A Síndrome Ocular Isquémica (SOI) é uma condição rara, que causa perda de visão em indivíduos idosos, habitualmente em contexto de doença aterosclerótica de grandes vasos. A SOI pode ter várias manifestações nomeadamente a oclusão da artéria central da retina (ACR).
Doente do sexo feminino, 78 anos, autónoma, com antecedentes de HTA, dislipidémia e Diabetes Mellitus tipo 2. Recorreu ao serviço de urgência por diminuição da acuidade visual do olho esquerdo com agravamento progressivo, onde foi observada pela Oftalmologia que detetou oclusão da artéria central da retina (ACR) do olho esquerdo. No âmbito do protocolo de Isquémia Aguda da Retina existente e a articulação entre os serviços de Oftalmologia e de Neurologia, foi solicitado EcoDoppler dos Vasos do Pescoço (EcoDVP) e EcoDoppler da Circulação Oftálmica, assim como avaliação pela neurologia de urgência. Ao exame

neurológico a doente não apresentava alterações, além da diminuição da acuidade visual do olho esquerdo (NIHSS 1). O EcoDVP revelou uma estenose significativa (70-80%) da carótida interna esquerda por placas de ateroma cálcicas salientando-se zona de ulceração, com repercussão na artéria oftálmica ipsilateral. O EcoDoppler da Circulação Oftálmica revelou ausência de preenchimento por Doppler-cor e Doppler pulsado da ACR esquerda compatível com a oclusão já diagnosticada. Como complemento foi realizado EcoDoppler Transcraniano que demonstrou aplanamento da curva espetral da cerebral média esquerda por restrição ao fluxo a montante. Realizou TC-CE sem alterações de relevo e Angio-TC que corroborou os resultados do EcoDoppler. Estabeleceu-se o diagnóstico de oclusão da ACR por doença aterosclerótica de grandes vasos (TOAST 1). Foi internada na UAVC para continuação de cuidados, que decorreu sem intercorrências, tendo sido transferida para outro hospital para realização de endarterectomia carotídea. A cirurgia decorreu sem complicações. Um mês após o procedimento efetuou reavaliação por EcoDVP que revelou estado pós endarterectomia sem alterações morfológicas e/ou hemodinâmicas significativas e EcoDoppler Transcraniano mostrou normalização da circulação cerebral.

O AVC pode ter múltiplas apresentações e nas menos comuns pode ser identificado, numa primeira abordagem, por outra especialidade, como é o caso da Oftalmologia. A existência de protocolos definidos para que estes doentes possam ser corretamente identificados e tratados é crucial na redução do risco de ocorrência ou recorrência de AVC.

E-POSTERS

SEXTA 24.03.2023
Sala 4, 11h

Peek-A-Boo What are You? The Diagnostic Challenge of a Cardiac Mass

Filipa Castro[1], Mariana Tinoco[1], Sérgio Leite[1], Francisco Sousa[1], António Lourenço[1]
[1]Hospital Senhora da Oliveira – Guimarães

A 49-year-old female was found to have an incidental right atrial mass on a routine transthoracic echocardiography (TTE). She reported no previous significant medical history. The physical examination was unremarkable. A computed tomography (CT) angiography of the thorax excluded pulmonary embolism and confirmed a hypodense structure with elongated morphology in the area of passage from the inferior vena cava (IVC) to the right atrium (RA), above the confluence of the hepatic veins. The cranial scan was normal. A lower-limb ultrasonography excluded deep vein thrombosis. The transesophageal echocardiography (TEE) showed a mobile pedunculated mass arising from the IVC, which measured 29×12mm and showed a very irregular contour, without entailing hemodynamic compromise. A MRI showed a very mobile mass, with an irregular and vegetative appearance located inside the RA, adjacent to the Eustachian valve, measuring 19x11mm, attached to the wall of the IVC/supra-hepatic vein through a thin pedicle. Its location, morphology and signal behavior suggested the most likely diagnostic hypotheses: myxoma with atypical insertion in the IVC, heterotopic liver tissue, hepatocellular tumor with intracardiac extension through the IVC or IVC leiomyosarcoma. Also considering the hypothesis of intraatrial thrombi, the treatment with intravenous (IV) heparin was initiated and the mass was monitored through TTE, but the mass volume did not change. Taking into account the size of the mass and the mobile appearance on the echocardiography that seemed to place our patient at high risk for pulmonary embolism, the case assessment led us to choose surgical exploration with a diagnostic and curative purpose. The patient underwent surgical resection of the mass, which was attached at the junction of the IVC and suprahepatic veins, through a median sternotomy. The surgical inspection of the mass characterized it as having a fibroelastic consistency, whitish and with areas of hemorrhagic aspect. The histological examination showed only thrombotic material with several phases of organization. A TTE performed 3 months after the surgery ruled out any relapse of a RA thrombus. We describe here a case of a rare RA pedunculated thrombus in a previously healthy, asymptomatic woman without structural heart disease.Despite the available advanced and sophisticated diagnostic modalities, differentiating intracardiac masses can still be challenging.

Disseção da Aorta – Para além do Eletrocardiograma

Catarina Santos[1]
[1]Centro Hospitalar de Setúbal

Introdução: A dissecção da aorta (DA) é uma emergência cardiovascular com elevada mortalidade em que o quadro clínico é variado e inespecífico. A dor torácica (DT) de início súbito é o sintoma com maior prevalência, sendo necessária a realização de exames complementares para a sua exclusão.
Caso clínico: Indivíduo do género masculino, 49 anos, recorre ao serviço de urgência por episódio súbito de DT esquerda dilacerante com irradiação ao membro superior esquerdo associado a sensação de lipotimia e náuseas com 2h de evolução. É triado pelo protocolo de DT com pulseira amarela. Aquando da realização do ECG encontrava-se visivelmente queixoso, agitado e referindo ardor no peito tipo “azia” persistente. O ECG mostrava ritmo sinusal a 75bpm com infradesnivelamento ST em DI e aVL, onda T bifásica isolada V3 e ondas T negativas de V4-V6. Apesar das ligeiras alterações no ECG, a Cardiopneumologista valorizou os sinais e

sintomas, contactando a Cardiologia. Na sala de reanimação, realizou eco sumário com janela acústica condicionada, aparentemente sem alterações, apenas Insuficiência aórtica ligeira-moderada. Tem como AP: Ex-Toxicodependente e Fumador. Analiticamente com marcadores cardíacos negativos TnI e elevação de D-Dimeros. É realizada coronariografia que mostrou coronárias angiograficamente normais mas pela manutenção do quadro clinico sem melhorias, optou-se pela realização de angio-TC torácica. Confirma-se DA desde a raiz até à bifurcação ilíaca, sendo transferido para abordagem cirúrgica urgente. **Conclusão:** A presença do CPL no SUG como 1ª linha na avaliação do quadro de DT persistente é de extrema importância uma vez que, apesar do ECG com alterações ligeiras, a valorização dos sinais e sintomas do doente foi determinante para o diagnóstico de DA.

Anomalia Coronária de Woven

Mafalda Cruz[1]
[1]Centro Hospitalar e Universitário de Coimbra

Sexo masculino, 70 anos, antecedentes de ICC, FA, HTA e dislipidémia, com cansaço fácil. FEVE de 20% e alterações globais da cinética segmentar. Angio-TC com lesão de 70-90% na coronária direita; Tronco comum, descendente anterior e circunflexa sem lesões.
Coronariografia mostrou coronária direita com fluxo lento e "disseção longa recanalizada da coronária direita proximal e média de máxima severidade 90%"; Tronco comum, descendente anterior e circunflexa sem lesões, resolve-se intervir percutaneamente.
Realizou-se Tomografia de Coerência Ótica (OCT) devido à complexidade da lesão, que revela múltiplos lúmens separados entre si (imagem "favo de mel"), identificando-se porções do vaso com múltiplos trajetos intraluminais que confluem novamente para lúmen único no terço distal, alternado com porções do vaso saudável, sem perda de fluxo.
Colocadas hipóteses de diagnóstico: trombo recanalizado, disseção coronária espontânea e anomalia coronária de Woven.
Um trombo recanalizado é um conteúdo trombótico organizado intraluminal, no qual se formaram diversos canais de modo a levar a irrigação a jusante. Neste caso foi possível distinguir a continuidade da parede vascular entre os túneis, o que não se observa nesta hipótese.
A disseção espontânea coronária foi afastada pois não se observa a "lâmina de disseção", demonstrativa do nível a que a artéria disseca originando um falso lúmen.
Após esta exclusão, foi diagnosticada anomalia coronária de Woven, descrita em 1988, rara, aparentemente congénita e benigna, assintomática e mais frequente em homens. Maioritariamente encontrada na coronária direita, caracteriza-se pela divisão do vaso proximal em múltiplos túneis que não se comunicam e convergem distalmente para o mesmo vaso, sem perda de fluxo.
A sua existência não obriga à intervenção percutânea, mas neste caso foram implantados 3 stents com fármaco nos segmentos afetados, devido à sintomatologia e depressão da função sistólica do doente, apesar de cumprir a medicação. É importante relevar que não há literatura suficiente sobre o tema para descartar a hipótese de esta anomalia estar relacionada com acidentes coronários.
Concluindo, a anomalia coronária de Woven é rara e muito pouco conhecida, sendo confundida e tratada como disseção espontânea ou trombo recanalizado e é provável que seja mais prevalente, uma vez que nem sempre está disponível técnica de imagem que permita o diagnóstico diferencial.

Estenose carotídea: quando tudo parecia estar mal, mas até correu bem

Inês Silva[1], Gil Nunes[1,2], Mafalda Moreira[2]
[1]Escola Superior de Saúde Dr. Lopes Dias – ESALD;
[2]Laboratório de Neurossonologia do Hospital de Vila Franca de Xira, EPE

Introdução: A estenose carotídea é uma das causas do acidente vascular cerebral (AVC), o seu follow-up permite estratificar o risco e orientar o tratamento dos doentes.
Doente do sexo masculino, 62 anos, fumador, com

hipertensão arterial, Diabetes Mellitus tipo 2, doença arterial periférica e cardiovascular. Em fevereiro de 2019 recorre ao serviço de urgência do hospital de área de residência por quadro de instalação súbita de desvio da comissura labial e hemiparesia esquerda com 9 horas de evolução, do estudo etiológico salienta-se estenose moderada (50-60%) da carótida interna direita condicionado por placa de ateroma fibrocálcica no ecoDoppler e RM-CE com presença de múltiplas lesões isquémicas agudas corticosubcorticais no território da cerebral média direita. É classificado como AVC isquémico de causa ateroembólica por embolismo artéria-artéria. Foi realizando follow-ups seriados por estudo neurossonológico, sendo identificado aos 10 meses, estenose significativa 70-80% sendo revista a terapêutica médica, tendo sido solicitada angioTC em junho 2020 (protelada pela pandemia), identificando apenas estenose de 40%. Manteve os controlos seriados por estudo neurossonológico e controlo rigoroso dos fatores de risco. Em dezembro de 2021, é identificada estenose significativa (maior que 90%) da carótida interna sendo referenciado à cirurgia vascular. Em maio de 2022, realiza angioTC onde é documentada oclusão da carótida interna direita, deixando de ter critérios para revascularização, confirmado por estudo neurossonológico. Doente sem novas queixas nem eventos cerebrovasculares de novo, sendo recomendado avaliação periódica por ecoDoppler e controlo rigoroso dos fatores de risco.

Conclusão: O objetivo deste caso é podermos discutir onde podemos fazer mais, perceber o que correu mal, evitar em próximos a oclusão vascular e que exista um desfecho sintomático.

A placa carotídea ulcerada – a importância do Estudo Neurossonológico

João Pedro Sousa[1], Elisa Campos Costa[2], Ana Lúcia Oliveira[2], Mafalda Moreira[2], Gil Nunes[1,2], Diana Guerreiro[2]
[1]Escola Superior de Saúde Dr. Lopes Dias – ESALD; [2]Laboratório de Neurossonologia, Hospital de Vila Franca de Xira, EPE

Introdução: O grau de estenose carotídea é um importante preditor de AVC em doentes sintomáticos. Contudo, a morfologia da placa e, em particular, a presença de áreas ulceradas, representam um risco acrescido de rutura e fragmentação de êmbolos, independente do grau de estenose carotídea e da presença de fatores de risco vasculares.

Caso Clínico: Sexo masculino, 59 anos, antecedentes de HTA e dislipidemia. Recorreu ao Serviço de Urgência por alteração súbita do campo visual direito. Ao exame neurológico não se observaram alterações significativas (NIHSS=0). Realizou tomografia computorizada cranioencefálica (TC-CE) que evidenciou lesão isquémica antiga cortico-subcortical temporo-occipital esquerda. Realizou angiotomografia computorizada (angioTC) cervical e intracraniana que revelou calcificações ateromatosas nos sifões carotídeos não significativas. O estudo neurossonológico revelou estenose moderada (50-60%) da artéria carótida interna (ACI) esquerda por volumosa placa de ateroma hiperecogénica fibrosa e ulcerada. Foi admitido na Unidade de AVC, tendo o internamento decorrido sem intercorrências. A avaliação etiológica não apresentou alterações relevantes. Realizou ressonância magnética cranioencefálica (RM-CE) ao quarto dia pós-AVC que revelou múltiplas lesões isquémicas recentes, de provável mecanismo embólico, em território de barreira artéria cerebral anterior (ACA)/artéria cerebral média (ACM) e ACM/artéria cerebral posterior (ACP) esquerda. Considerando-se os achados dos exames complementares e a evolução clínica, assumiu-se como diagnóstico AVC isquémico em território carotídeo esquerdo, em contexto de aterosclerose de grandes vasos (TOAST 1) por provável embolia artéria-artéria a partir de placa de ateroma instável na carótida interna homolateral. O doente foi submetido a revascularização por endarterectomia carotídea, sem intercorrências. Em consulta de follow-up o estudo neurossonológico demonstrou revascularização da ACI esquerda sem alterações morfológicas e/ou hemodinâmicas significativas.

Conclusões: O estudo etiológico do AVC deve ser exaustivo e completo, devendo contemplar a realização do estudo neurossonológico mesmo na presença de um estudo angiográfico

aparentemente sem alterações. A avaliação Neurossonológica permitiu, neste caso, identificar uma placa de ateroma ulcerada, que explica o mecanismo subjacente à etiologia deste AVC, permitindo assim orientar o doente para a melhor estratégia terapêutica e prevenção secundária.

Intervenção Percutânea em Doença Coronária Complexa em doente recusado para cirurgia

Cláudia Carvalho[1], Tiago Felícia Teixeira[2]
[1]Instituto Cardiologia Preventiva Almada; [2]Centro Hospitalar de Leiria

Com o envelhecimento da população verifica-se um aumento de doentes mais idosos com várias co-morbilidades - inoperáveis ou de alto risco para cirurgia de revascularização miocárdica – que são referenciados para intervenção coronária percutânea (ICP) apresentando anatomia coronária complexa.
Paciente do sexo masculino, 76 anos, com diversos fatores de risco cardiovasculares (terapêutica médica dirigida), portador de pacemaker (PM) VVIR e antecedentes de ICP da descendente anterior (DA) e do Ramus (RI). Deu entrada no SU por pré síncope tendo sido internado por Taquicardia Ventricular (registos do PM coincidentes com os sintomas) apresentando disfunção sistólica ventricular esquerda (FEVE 37%; meses antes seria normal). Realizou coronariografia que revelou: coronária difusamente calcificada; lesão do tronco comum (TC) de 50 a 70% envolvendo os ostios da DA e do RI (Medina 1,1,1); reestenose difusa de stent da DA; stent do RI sem reestenose; oclusões totais crónicas da circunflexa (proximal) e da coronária direita (ostial). Avaliação funcional do TC positiva. Doente proposto para cirurgia (FEVE 37% e doença coronária complexa - SYNTAX Score de 51,5) – recusado. Foi referenciado para ICP com recurso a técnica de modificação de cálcio para abordagem da bifurcação TC/DA/RI.
Por acesso arterial braquial direito, e com recurso a cateter extra suporte 6Fr procedeu-se a aterectomia rotacional do TC/DA, avaliação por ultrassonografia intravascular (IVUS) dos vasos (TC, DA e RI), preparação das lesões com vários balões não complacentes (NC) seguido de implantação de stent com fármaco (DES) 3.0x24mm na DA média e de técnica de bifurcação "DK crush" no TC/RI e TC/DA com 2 DES: 3.5x12mm e 4.0x20mm. Optimização proximal com balão NC 5.5x8mm. Avaliação final por IVUS demonstrou boa aposição e expansão dos stents sem dissecção dos bordos dos mesmos. O doente teve alta no dia seguinte. Apesar da complexidade da doença coronária frequentemente favorecer a revascularização cirúrgica, a ICP constitui uma alternativa válida ao tratamento destes doentes, sendo a imagem intra coronária e as técnicas de modificação de cálcio fundamentais para um melhor resultado final – entrega, aposição e expansão dos stents.

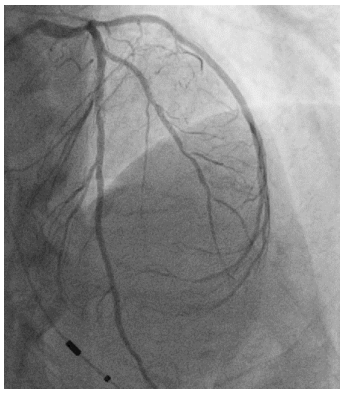

Será Mesmo Roubo?

Catarina Marques[1], Noémia Pires[1], Dr. Miguel Rodrigues[1], Dra. Liliana Pereira[1], Dra. Ana Patricia Pereira[1]
[1]Hospital Garcia de Orta

Doente do sexo masculino, 68 anos, serralheiro, autónomo nas AVDs. Apresenta como fatores de risco vasculares tabagismo, hábitos etílicos, uso de drogas injetáveis na juventude, hipertensão arterial e dislipidemia não medicadas. Recorre ao serviço de urgência por um quadro de instalação aguda de alteração da linguagem e diminuição da força muscular nos membros direitos.
No contexto de urgência realiza diversos exames, nomeadamente Angio-TC com evidência de oclusão bilateral das artérias carótidas internas, bem como oclusão do ramo M2 da ACM esquerda. Inicia tratamento com Alteplase e segue para tratamento endovascular ao abrigo da UML, onde realiza angiografia que documenta oclusão crónica

da ACI direita e aguda da ACI esquerda, tendo sido colocados dois sent's nesta última. Adicionalmente realizou-se trombectomia do segmento M2 à esquerda obtendo-se um fluxo Tici2b. No hospital de origem, realiza diversos exames em internamento, nomeadamente TC-CE e Angio-TC de controlo que revelaram oclusão dos stents previamente colocados na ACI esquerda, bem como EcoDoppler carotídeo e vertebral que revela oclusão bilateral das ACI's e padrão de roubo incompleto da artéria subclávia direita (grau I), e Transcraniano que revela mecanismo compensatório através das artérias comunicantes posteriores, bem como padrão de roubo incompleto da artéria subclávia direita, que se estende até ao segmento proximal da artéria basilar. Neste contexto realiza ainda Angio-TC do membro superior que excluiu estenose da artéria subclávia direita. Devido a esta incongruência realiza novo EcoDoppler carotídeo e vertebral que identifica estenose grave (superior a 70%) do segmento V0 da artéria vertebral direita, sendo esta estenose sugerida como a causa do entalhe observado na curva espectral que se assemelha a um padrão de roubo da subclávia (grau I). Como conclusão salienta-se a importância da realização de exames de imagem dirigidos como o EcoDoppler Carotídeo e Transcraniano, e da avaliação de todos os segmentos arteriais ao nosso alcance para que seja possível promover um estudo mais pormenorizado destes doentes, uma vez que no caso em estudo este apresentava apenas uma artéria "saudável" que contribuía com todo aporte sanguíneo para a circulação intracraniana.

Palavras chave: EcoDoppler Carotídeo e vertebral, reavaliação e padrões de curvas arteriais.

O estudo neurossonológico e a terapêutica anticoagulante-monitorização de um trombo móvel na ACI

Noémia Pires[1], Liliana Pereira[1], Miguel Rodrigues[1], Catarina Marques[1], Ana Pereira[1]
[1]Unidade de AVC, Serviço de Neurologia, Hospital Garcia de Orta, EPE, Almada

Doente do sexo masculino, 40 anos de idade, conhecendo-se apenas da história pregressa hábitos tabágicos e etanólicos, admitido no serviço de urgência de um hospital central com quadro de 48 horas de evolução de afasia motora, desvio forçado do olhar para a esquerda, anestesia da face à direita, parésia facial direita, hemiplegia e hemihipostesia álgica direitas, totalizando 19 na escala NIHSS. Realiza tomografia computorizada crânio-encefálica (TC CE) que demonstra isquémia constituída frontal esquerda (ASPECTS 6/10) e angiografia por tomografia computorizada (Angio-TC) cervical e intracraniana demonstrando trombo suboclusivo aderente à parede da artéria carótida interna (ACI) esquerda. O estudo neurossonológico é realizado na admissão do doente na Unidade de AVC, visualizando preenchimento parcial do lúmen arterial por estrutura heterogénea, hiperecogénica, desde a bifurcação carotídea prolongando-se pela ACI esquerda, parcialmente aderente à parede anterior na sua porção mais proximal e oscilante com o ciclo cardíaco na sua porção mais distal. Condicionava estenose de 95% por critérios morfológicos (em diâmetro), e de 50 a 70% por critérios hemodinâmicos (VS 182,9 cm/s, VD 71,9 cm/s, sem compensação por circulação colateral no estudo transcraniano). Não apresentava estenoses intracranianas nem sinais microembólicos espontâneos durante monitorização prolongada da artéria cerebral média (ACM) esquerda. Iniciou anticoagulação terapêutica com enoxaparina, com vista a resolução do trombo intra-arterial. São realizados estudos neurossonológicos seriados, salientando-se redução dimensional progressiva do trombo, com aparecimento de estenose ligeira na ACM esquerda ao sexto dia de anticoagulação, admitindo-se embolização distal do trombo, sem repercussão clínica. Ao 12º dia de internamento observou-se resolução da estenose intracraniana e ao 18º desaparecimento do trombo carotídeo. O doente iniciou reabilitação, com recuperação parcial (NIHSS 11).

Conclusão: O estudo neurossonológico precoce permitiu ajudar na decisão terapêutica deste caso e a avaliação seriada monitorizar os resultados da anticoagulação, não só a nível das dimensões do trombo, da sua repercussão hemodinâmica local e avaliação de complicações do tratamento como a

migração distal de fragmentos do trombo. Este caso demonstra um bom resultado da anticoagulação, confirmada neurossonologicamente.

Palavras-chave: Acidente vascular cerebral, trombo, neurossonologia, anticoagulação.

Eventos arrítmicos após miocardite em jovem

Cláudia Freitas Mendes[1], Assunção Alves[1], Bernardete Rodrigues[1], Rita Andrade[1]
[1]Hospital Senhora da Oliveira – Guimarães

Introdução: A miocardite é caracterizada como uma doença inflamatória do músculo cardíaco tendo maior prevalência em homens em idade jovem sendo uma das principais causas de morte súbita. Em 80 a 90% dos casos esta doença é causada por vírus podendo também ocorrer devido a bactérias, fungos, protozoários, após toma de vacinas ou medicamentos, doenças autoimunes, consumo excessivo de drogas e álcool. A miocardiopatia arritmogénica é uma doença rara, hereditária e uma importante causa de morte súbita em jovens atletas. É causada por mutações dos genes dos desmossomas e caracterizada pela substituição do miocárdio por tecido fibroso ou fibroadiposo.
Os ILR são dispositivos que permitem uma monitorização prolongada da atividade elétrica cardíaca.
Objetivos: Salientar a importância dos ILR em patologias com possíveis traduções arrítmicas de modo a tomar decisões clínicas/terapêuticas. Jovem, 18 anos, género masculino, atleta, aparentemente saudável (exames CV normais). Síncope com amnésia para o evento, precedida de visão turva, tonturas e dispneia enquanto se encontrava sentado no banco durante jogo com recuperação rápida. Uma semana depois após o treino, sensação de cansaço maior que o habitual, visão turva, lipotimia e palpitações com duração de 5 minutos. Sem medicação habitual tendo apenas realizado toma de vacina Covid no início do mesmo mês. Realizou ECG com EV's isoladas, QS em DI e aVL, R>S em V1 e V2 e T negativa de V1 a V4, holter com extrassistolia ventricular frequente, ecocardiograma com VE dilatado e disfunção por hipocinésia global, RMC com alterações no VE e VD e discreta lâmina de derrame pericárdico adjacente à parede livre do VD e parede inferior do VE, teste de stress com adenosina negativo. Iniciou terapêutica e contra indicação para desporto. Implantou ILR com documentação de TV polimórfica sintomática em repouso sendo admitido na sala de emergência. Verificou-se pico febril tendo testado positivo para Covid. Internamento com documentação de TVs sustentadas sintomáticas. Implantou CDI e ajuste terapêutico constante mediante evolução clínica. Teste genético negativo. Prevenção de morte súbita em jovem com miocardite vs miocardiopatia arritmogénica.

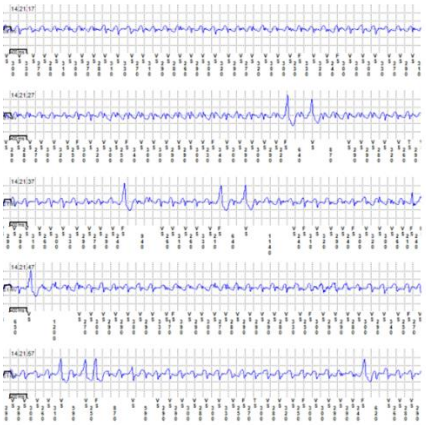

Avaliação da Influência do Número de Bypasses no Nível de Troponinas Pós-operatórias

Mariana Andresson[1], Maria Helena Mendes Brandão[2], Patrícia Coelho[3], Francisco Rodrigues[3]
[1]Escola Superior de Saúde Dr. Lopes Dias – ESALD; [2]Hospital de Santa Cruz; [3]Instituto Politécnico de Castelo Branco

Introdução: A European Society of Cardiology (2018), destaca que a tomada de decisão relativa ao processo de revascularização do miocárdio deve ser equilibrada e multidisciplinar contando ainda com a participação ativa do doente nesse mesmo processo, sempre que seja possível. A cirurgia de bypass das artérias coronárias (CABG) é destacada como um dos tipos de intervenção major. Decorrente deste tipo de intervenção, poderão surgir algumas complicações no pós-operatório. Desde 2012 o jornal American Medical Association tem publicado estudos, a propósito da relação

entre os níveis pós-operatórios de troponina e a mortalidade a curto prazo, pretendem contribuir assim para a compreensão de possíveis intercorrências observadas no período pós-operatório, uma vez que, muitos destes pacientes apresentam sintomas pouco característicos.

Objetivo: Compreender se o número de bypasses realizados na revascularização coronária tem influência nos níveis pós-operatórios do biomarcador cardíaco Troponina T.

Métodos: Estudo retrospetivo, constituído por uma amostra recolhida da base de dados de um serviço de Cirurgia Cardiotorácica. Definiram-se como critérios de inclusão indivíduos com idade superior ou igual a 18 anos e submetidos a cirurgia de revascularização coronária no ano de 2022. Exceptuaram-se deste estudo indivíduos cujo óbito foi declarado ainda em cirurgia, sujeitos com menos de 18 anos e que terão realizado outro tipo de intervenção no mesmo dia. Recorreu-se ao programa SPSS (Statistical Product and Service Solutions) para a análise estatística do estudo.

Resultados: A amostra do estudo é constituída por 62 indivíduos de ambos os sexos. O sexo masculino é o mais predominante representando 75,8% e o sexo feminino 24,2%. Estes sujeitos têm idade compreendidas entre 43 e 85 anos, com média de 67,92 ± 9,274 anos. O número de enxertos coronários encontrados foi de 1 a 4, no entanto, na análise estatística o sujeito que apresenta cirurgia de 4 bypasses foi omitido por ser apenas 1. A recolha do biomarcador cardíaco foi realizada em três momentos: imediatamente após, 24h e 48h pós-operatórias. Cruzámos as variáveis, número de bypasses com o biomarcador cardíaco, não tendo tido resultados estatisticamente significativos nas troponinas à chegada da UCI com um p=0.058; nas troponinas de 24h (p=0.188); e nas troponinas 48h pós-operatórias (p=0,898).

Conclusão: Através dos dados recolhidos é possível concluir que o número de bypasses não tem influência no nível de Troponinas T pós-operatórios.

SEXTA 24.03.2023
Sala 4, 15h45

A importância de um olhar para além do coração…

Joana Gomes[1], Mario Rui Antunes Lourenço[1], Filipa Andreia Silva Castro[1], Mariana Tinoco[1], Margarida Castro[1], Olga Azevedo[1], Isabel Oliveira[1], António Lourenço[1]
[1]Hospital da Senhora da Oliveira Guimarães

Homem, 68 anos, autónomo, com antecedentes de HTA e hipercolesteremia, realiza ecocardiograma a pedido de consulta de medicina interna para avaliação morfofuncional por dor torácica atípica com irradiação para o ombro esquerdo. Os achados ecocardiográficos demonstram a presença de estrutura fixa, hiperecogénica e homogénea de localização anterior ao coração, de grandes dimensões. Verificou-se também a presença de derrame pericárdico de médio volume que condiciona colapso parcial do ventrículo direito na protodiástole e de derrame pleural bilateral. Dada a estabilidade do utente e de consulta em breve realizou-se o relatório para ser visto na consulta. Entretanto e ainda antes da mesma, o utente recorre ao serviço de urgência por novo episódio de dor torácica com irradiação para o ombro e durante avaliação refere dispneia com agravamento progressivo para esforços menores e é realizado raio-x ao tórax que demonstra imagem sugestiva de derrame pleural. Devido a este achado e aos achados ecocardiográficos previamente descritos, é realizada TAC, na qual o relatório menciona densificação extensa do mediastino anterior por provável lesão expansiva sólida, e por esse motivo, é internado para estudo da massa mediastínica. Procede-se à biópsia, que sugere o diagnóstico de Plasmacitoma/Mieloma dos plasmócitos com atingimento dos tecidos moles, patologia rara, com envolvimento ósseo multifocal neoplásico secundário confirmado por cintigrafia óssea. Após controlo das queixas, tem alta regressando ao serviço de urgência, uma semana depois com agravamento da dispneia e derrame pleural esquerdo extenso, sendo necessário realizar toracocentese e de momento está a aguardar consulta de oncologia com cooperação com o IPO.

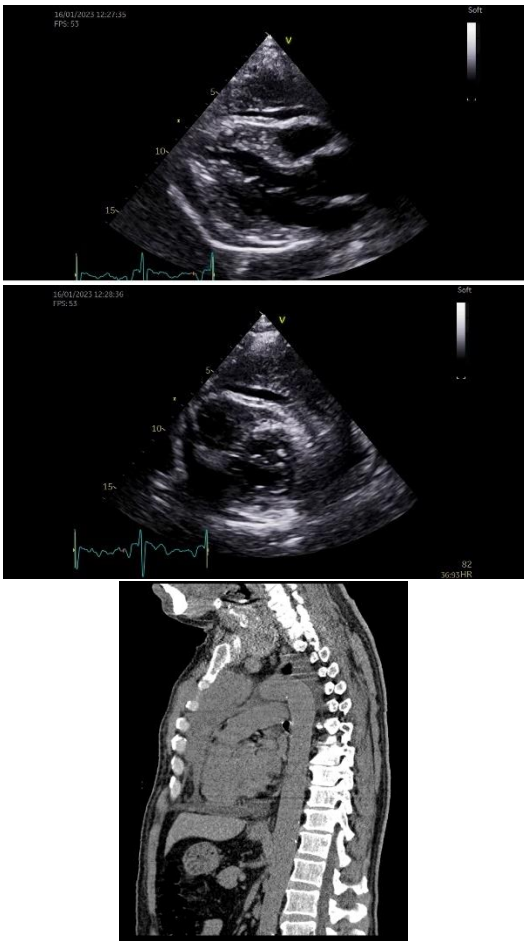

Freedom Solo Stentless Bioprosthesis for Aortic Valve Replacement - clinical and hemodynamic evaluat

José Vicetro Saraiva[1], Rui J. Cerqueira[1,2], Sílvia O. Diaz[1], António S. Barros[1], André P. Lourenço[1,3], Francisca Saraiva[1], Adelino Leite-Moreira[1,2]
[1]UnIC@RISE, Department of Surgery and Physiology, Faculty of Medicine of the University of Porto; [2]Department of Cardiothoracic Surgery, Centro Hospitalar Universitário São João; [3]Department of Anaesthesiology, Centro Hospitalar Universitário São João

Introdução: The Freedom Solo valve was introduced in 2004 as a modified version of the Pericarbon Freedom stentless valve. In theory, its characteristics meet most of the required to be considered the perfect valve. It is utmost important to collect and systemize evidence of survival and complications, to support its safety and satisfactory outcomes.

Objetivo: To describe, through a systematic review, early and long-term outcomes after aortic valve repair (AVR) with the Freedom Solo Stentless Bioprosthesis.

Métodos: A literature review was performed using 3 databases (Pubmed, ISI and Cochrane library). Studies with sample size above 30 patients and that reported at least one of the following outcomes: mortality, immediate complications, need for reoperation or hemodynamic evaluation were included. Articles addressing specific subgroups were excluded (e.g. infective endocarditis). Baseline, operative and post-operative data were collected from each included paper for Freedom Solo patients. Random effects models were used to compute pooled estimates by generalized linear mixed-effects model and logit-transformed for proportions and by inverse variance method for continuous variables.
The hemodynamic data at the maximum follow-up time showed mean pressure gradient and effective orifice area of 10mmHg (95%CI: 8-12) and 1.56cm2 (95%CI: 1.17-1.95), respectively. Survival rates at 1-, 3- and 5-years ranged between 88% and 99% (reported in 16 studies), 83% and 96% and 59% and 94% , respectively.

Resultados: From 357 records screened, 60 studies were selected for eligibility assessment. Out of these, 31 studies were included in this meta-analysis. Studies' sample size ranged between 30 and 625, totalizing 6926 patients, pooled proportion for men: 49%, CI95%: 45-53. The pooled mean age was 74 years (95%CI: 74-75). The main indication for the procedure was aortic stenosis accounting for 75% (95%CI: 68-77) of patients. The pooled proportion of concomitant procedures was 27% (95%CI: 12-50) and the pooled mean Logistic Euroscore (available in 13 studies) was 9.5%, 95%CI: 8.5-10.4. Regarding early outcomes, hospital mortality occurred in 2% (95%CI: 2-3) of patients (reported in 25 studies), bleeding problems in 4% (95%CI: 2-6, 16 studies) and neurological events in 2% (95%CI: 2-3, 16 studies). Pacemaker implantation was needed in 2.2% (15 studies).

Conclusão: Aortic valve replacement with the Freedom Solo bioprosthesis can be considered a safe procedure, as supported by the satisfactory early and mid-term outcomes.

Avaliação da influência da Prática de futsal na Rigidez Arterial

Bárbara Catarino[1], Clara Rocha, PhD[2], Hélder Santos, PhD[3]
[1]D'Ar Saúde; [2]Departamento de Ciências de Base, Escola Superior de Tecnologia da Saúde de Coimbra; [3]Departamento de Fisiologia Clínica e Imagem Médica e Radioterapia, Escola Superior de Tecnologia da Saúde de Coimbra

Introdução: A rigidez arterial é um dos fatores de risco para a ocorrência de eventos cardiovasculares, sendo importante preveni-la. A prática de exercício físico aparece como uma possível solução. Como tal, é relevante estudar os benefícios que apresenta sobre os indivíduos, nomeadamente pelo cálculo da velocidade de onda pulso carotídeo-femoral (VOPcf) que é um dos métodos goldstandard para avaliar a rigidez arterial.
Objetivo: Avaliar os impactos positivos e/ou negativos da prática de futsal na rigidez arterial e valorizar o Eco doppler na prática clínica.
Métodos: Foram incluídos 22 jovens do sexo feminino, dos quais 13 são jogadoras de futsal (GI) (idade média 22,46±4,61) e 9 são sedentárias (GC) (idade média 19,33±1,00). Todas as participantes foram avaliadas no início e sensivelmente a meio da época de treinos das atletas. Foram determinadas variáveis, tais como: pressão arterial sistólica, pressão arterial diastólica, pressão arterial média, pressão de pulso, frequência cardíaca (FC); e por Eco doppler obtivemos: velocidade de pico sistólico (VPS), velocidade endodiastólica (VED) da artéria carótida comum (ACC), VPS da artéria femoral comum (AFC), diâmetro sistólico (DS) e diâmetro diastólico (DD) carotídeo e femoral, intervalo de tempo desde o pico da onda R do registo eletrocardiográfico ao início da onda sistólica carotídeo e femoral, VOPcf, Distensibilidade, Compliance, Beta-stiffness e Pressure-strain elastic modulus (Ep).
Resultados: Na comparação entre atletas e sedentárias num 1º momento verificou-se a presença de resultados estatisticamente significativos na FC e VPS da AFC com valores mais elevados no GC; no DS, DD e compliance da AFC, com valores superiores no GI. No 2º momento as diferenças estatisticamente significativas existiram na FC e Ep da AFC, com valor superior no GC; no DD e compliance da AFC, com valores superiores nas atletas. Quando comparados os dois momentos de avaliação no grupo de atletas, as diferenças estatisticamente significativas foram no DD da ACC, com aumento do valor no 2º momento de avaliação.
Conclusão: Em suma, a prática de exercício físico permite reduzir a rigidez arterial. Além disso, concluímos que o Eco doppler é um método de fácil aplicabilidade na prática clinica e capaz de obter resultados reais.

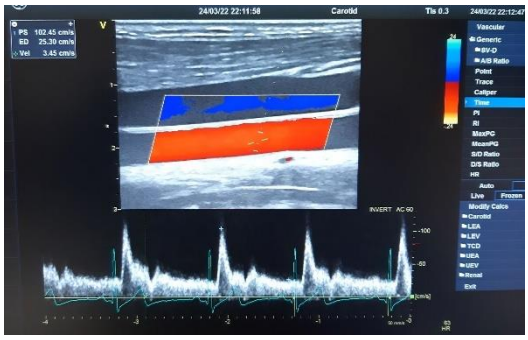

Cardiovascular and cerebrovascular response to redbull ® energy drink intake in young adults

Rita Costa[1], Helder Santos, PhD[2], Clara Rocha, PhD[3]
[1]Clínica do Coração de Coimbra; [2]Escola Superior de Tecnologias da Saude de Coimbra - Departamento de Fisiologia Clínica e Imagem Médica e Radioterapia; [3]Escola Superior de Tecnologias da Saude de Coimbra - Departamento de Ciências de Base

Introdução: Nos últimos anos o consumo de bebidas energéticas tem aumentado de forma substancial, especialmente entre os mais jovens. As bebidas energéticas apresentam na sua constituição cafeína, taurina, sacarose, vitaminas e outros aminoácidos, sendo que a dosagem dos mesmos varia consoante a bebida energética escolhida. Com o intuito de aferir o risco associado ao consumo de bebidas energéticas foram realizados vários estudos, no entanto, os resultados obtidos nem sempre foram coerentes e este risco continua, ainda, incerto.

Objetivo: Este estudo tem como objetivo investigar as respostas cardio e cerebrovasculares após o consumo de uma bebida energética - RedBull ® - em condições padronizadas de pré e pós ingestão.
Métodos: Estipulou-se uma amostra composta por 30 jovens adultas. Foram estabelecidos critérios de exclusão tendo por base informação metodológica presente noutros artigos e definiram-se três momentos de avaliação: o estudo basal, trinta minutos após ingestão da bebida energética e sessenta minutos após de acordo com um design de um estudo randomizado cruzado. Cada participante ingeriu 250 ml de bebida energética RedBull ®.
Resultados: Após o consumo de RedBull ® verifica-se que ocorrem alterações significativas na velocidade de pico sistólico e na velocidade endodiastólica da Artéria Carótida Comum (P=0.006; P‹0.001) ,da Artéria Carótida Interna (P=0.007; P‹0.001), da Artéria Carótida Externa (P=0.004; P=0.013) respetivamente, na velocidade endodiastólica da Artéria Cerebral Média (P=0.042), no débito cardíaco (P=0.004) e na frequência cardíaca (P‹0.001).
Conclusão: Após o consumo da bebida energética RedBull ® registou-se uma diminuição das velocidades das artérias carótidas e da artéria cerebral média, bem como uma diminuição do débito cardíaco acompanhada com uma diminuição na frequência cardíaca e um ligeiro incremento da pressão arterial sistólica e diastólica.A interação entre os diferentes ingredientes que constituem a bebida energética parece ser a principal explicação para a obtenção destes resultados, no entanto, ainda não estão esclarecidos quais os mecanismos fisiopatológicos que são responsáveis por estas alterações.

Batalha ortostática: May the highest pressure win

Mário Lourenço[1], Filipa Castro[1], Joana Gomes[1], Margarida Castro[1], Luísa Pinheiro[1], Marina Fernandes[1], Olga Azevedo[1], Isabel Nogueira[1], António Lourenço[1]
[1]Hospital Senhora da Oliveira – Guimarães

Agosto de 2018
Utente de 67 anos enviada da consulta da medicina interna por doença poliquistica (doença de caroli) que apresenta dispneia de esforço estando em classe funcional NYHA 2
Ecocardiograma documentava dilatação ligeira da raiz da aorta e aorta ascendente, sem envolvimento da crossa e insuficiência aórtica ligeira a moderada.
Função ventricular esquerda e direita conservadas.
Proposto realizar ecocardiograma de sobrecarga com exercício (EXE) (realizado em tapete) para esclarecer motivos da dispneia
Realiza o exame em março de 2019 e logo no ecocardiograma basal realizado em ortostatismo é possível verificar compressão extrínseca marcada da aurícula esquerda pela aorta descendente, limitando de forma significativa a sua função de reservatório.
O exame é interrompido aos 5 minutos e 20 segundos a pedido da utente por falta de ar, sem outras alterações de relevo para além da compressão já documentada em repouso para justificar a baixa capacidade funcional.
Coloca-se assim a hipótese provável e por diagnóstico de exclusão de que a compressão marcada da aurícula esquerda com consequente limitação grave da função de reservatório da aurícula esquerda limita a capacidade de aumentar o volume de ejeção e o débito cardíaco limitando assim a capacidade funcional da utente.
Em outubro de 2019 realiza ainda tomografia computorizada que não demonstra nenhuma alteração na relação das estruturas, sem compressão da aurícula esquerda (o que era expectável visto esta alteração também não ser registada em ETT em decúbito)
Atualmente ainda seguida em consulta e clinicamente estável em NYHA II, sem outras ocorrências.
Este caso evidencia duas questões importantes. Por um lado o papel do EXE quando os utentes têm queixas inespecíficas com o esforço pois permite identificar um leque variado de potenciais alterações (alterações da contractilidade, obstrução latente na CSVE, aumento significativo da pressão sistólica na artéria pulmonar, e aparentemente, alterações na relação das estruturas cardíacas com a sua envolvente)
Por outro a importância de avaliarmos os utentes da forma que eles têm queixas e não basearmos a

nossa avaliação em exames que os utentes se encontram em decúbito. Especialmente em cardiologia as queixas de esforço são frequentes e devemos tentar replicá-las o melhor possível enquanto avaliamos o máximo de parâmetros que conseguimos para exclusão de potenciais causas para a sintomatologia

---

A influência do perímetro abdominal na função diastólica do ventrículo esquerdo

Hugo Duarte[1], Carlos Alcafache[1,2], Patrícia Coelho[3], Francisco Rodrigues[3], Joana Pires[1]
[1]Escola Superior de Saúde Dr. Lopes Dias – ESALD; [2]Hospital Nossa Senhora da Assunção em Seia;[3]Sport, Health & Exercise Unit (SHERU) | Qualidade de Vida no Mundo Rural (QRural), Instituto Politécnico de Castelo Branco

Introdução: A insuficiência cardíaca diastólica é uma das maiores causas de morbilidade e mortalidade no mundo e é precedida por disfunção diastólica do ventrículo esquerdo (VE) presente muita das vezes em pacientes com obesidade e/ou diabetes Mellitus 2.
Em vários estudos é abordada a importância da avaliação da função diastólica do ventrículo esquerdo atempadamente, de modo a prevenir outcomes indesejáveis. A tomada de consciência de que cerca de metade dos indivíduos com sinais e sintomas de insuficiência cardíaca, não apresentam disfunção sistólica, mas sim disfunção diastólica, alerta para a necessidade de um diagnóstico assertivo e atempado desta condição clínica.
Indivíduos com um perímetro abdominal maior tendem a ter um excesso de gordura em torno do coração afetando assim a sua funcionalidade. Segundo a OMS existe um valor cut-off de 88 cm para mulheres e 102 cm para homens para o perímetro abdominal, que quando acima é preditivo de um maior risco cardiovascular e, sendo esta avaliação de fácil obtenção, afigura-se de grande importância para o clínico.
Objetivo: Relacionar o perímetro abdominal com os parâmetros ecocardiográficos da função diastólica.
Métodos: 82 indivíduos de raça caucasiana com idades compreendidas entre os 20 e 78 anos, com um IMC médio de 29,165 kg/m2, com fração de ejeção preservada, realizaram ecocardiograma transtorácico. Foi medido o perímetro abdominal e realizado um ecocardiograma transtorácico de modo a avaliar quantitativamente a função diastólica. Relacionou-se através de SPSS o perímetro abdominal com os parâmetros da função diastólica (Espessura da gordura pericárdica, FEVE, Volume AE, E/A, onda E, E/e', e' lateral, e' septal, Velocidade do jato de regurgitação tricúspide, TD, Diâmetro VE e Massa do VE).
Resultados: Nos indivíduos com maior perímetro abdominal observou-se diminuição estatisticamente significativa no e' septal (p=0,00), e' lateral (p=0,004) e da fração de ejeção (p=0,046) e, ainda um aumento significativo na relação E/e' (p=0,008), volume da AE (p=0,000), massa do VE (p=0,004), volume jato regurgitante (p= 0,007) e diâmetro do VE (p=0,22).
Conclusão: Os indivíduos com um perímetro abdominal superior ao preconizado pela OMS apresentam valores alterados dos parâmetros definidos pela ASE/EACVI para a disfunção diastólica. Estes resultados são corroborados pela literatura, mostrando mais uma vez a importância desta avaliação.

Controlo Laboratorial de Plaquetas na Cirurgia Cardíaca com recurso a Circulação Extracorporal

Maria Trigueiros[1], Maria Helena Brandão[2], Patrícia Coelho[3], Francisco Rodrigues[3], Joana Pires[3]
[1]Escola Superior de Saúde Dr. Lopes Dias – ESALD; [2]Centro Hospitalar Lisboa Ocidental, Hospital de Santa Cruz; [3]Instituto Politécnico de Castelo Branco

Introdução: Durante a cirurgia cardíaca com recurso a Circulação Extracorporal e clampagem da Aorta, há uma exposição de componentes sanguíneos a superfícies não endoteliais que promovem alterações no número e na função de plaquetas. A hemodiluição e a ativação de plaquetas com libertação de substâncias vasoativas e proteínas pró-coagulantes, torna-as altamente heterogéneas, com consequência de

trombocitopenia e aumento do tempo de hemorragia.

Objetivo: Análise laboratorial de plaquetas após realização de cirurgia cardíaca com recurso a circulação extracorporal.

Métodos: Estudo retrospetivo com uma amostra recolhida da base de dados de um serviço de Cirurgia Cardiotorácica. Recolheram-se dados do primeiro mês do ano de 2022, que incluem indivíduos com idades igual ou superior a 18 anos, submetidos a cirurgia cardíaca com recurso a circulação extracorporal, clampagem da aorta e doentes com valores de contagem de plaquetas pré-operatórias dentro dos parâmetros de normalidade.

Resultados: Estudo constituído por 61 indivíduos, com predomínio do sexo masculino (53,2%). Relacionou-se a contagem de plaquetas pré-operatória com as plaquetas imediatamente após a cirurgia (p=0,01), com o período de 24h após (p=0,05) e com as primeiras 48h (p=0,30), tendo-se verificado relação estatística entre as duas primeiras.

Constatámos ainda haver uma relação estatisticamente significativa entre a contagem de plaquetas e o tempo de CEC nos períodos imediatamente (p=0,01), 24h (p=0,04) e 48h (p‹0,01) e entre a contagem de plaquetas e o tempo de clampagem da aorta nos períodos imediatamente (p=0,04), nas primeiras 24h (p=0,07) e nas 48h (p‹0,01).

Conclusão: Análogamente ao encontrado na literatura e em linha com os resultados deste estudo, verificou-se uma diminuição da contagem de plaquetas pré-operatórias nos intervalos de tempo imediatamente e 24h após a cirurgia, associando-se a trombocitopenia pós-operatória. Não se demonstrando o mesmo no período de 48 horas após. Relativamente, à correlação de plaquetas com o tempo de CEC e clampagem da Aorta concluiu-se que nesta amostra, quanto maior o tempo de CEC e clampagem da aorta, menor é a contagem de plaquetas.

Sex impact is not constant over time after coronary artery bypass grafting

Inês Sousa[1], Sílvia Diaz[1], Rui J. Cerqueira[1,2], Ana Filipa Ferreira[1], Mário J. Amorim[2], Paulo Pinho[2], André P. Lourenço[1,3], António S. Barros[1], Francisca Saraiva[1], Adelino Leite-Moreira[1,2]

[1]UnIC@RISE, Departamento de Cirurgia e Fisiologia, Faculdade de Medicina da Universidade do Porto; [2]Departamento de Cirurgia Cardiotorácica, Centro Hospitalar Universitário São João; [3]Departamento de Anestesiologia, Centro Hospitalar Universitário São João

Introdução: Data about the impact of sex after coronary artery bypass grafting (CABG) have been conflicting and mainly focused on first 5-years of follow-up.

Objetivo: To compare long-term survival after CABG between women (W) and men (M).

Métodos: Longitudinal, retrospective, single-center study including consecutive patients who underwent primary isolated CABG between 2004 and 2014. This study obtained a random sample of 150 W and 150 M. The primary outcome was all-causes mortality, checked on December 2022. Time-to-event outcomes were studied using Kaplan-Meier Curves and Log-Rank test, and multivariable Cox Regression. Median follow-up was 11 years and the maximum of 19 years.

Resultados: From 3894 patients who underwent primary isolated CABG during the study period, 80% were men. The random sampling of 300 patients evidenced that W were older (median 68 vs 64 years, p‹0.01) and had higher incidence of cardiovascular risk factors, such as arterial hypertension (87% vs 70%, p‹0.01), diabetes (55% vs 39%, p‹0.01) and obesity (35% vs 20%, p‹0.01). They also had more frequently renal disease than M (70% vs 55%, p‹0.01), while M had more often peripheral arterial disease (23% vs 9%, p‹0.01) and active smoking habits (22% vs 4%, p‹0.01). Although the prevalence of 3-vessels disease was similar between W and M (71% vs 75%, p=0.48), the median number of grafts was higher in M vs. W (3 vs 2 p=0.01) and M had higher utilization of bilateral internal mammary artery (40% vs 21%, p‹0.01). At 5-, 10- and 15-years of FU, W vs M presented 88% vs 90%, 70% vs 70%, and 42% vs 56%, respectively (LRt, p=0.25). Kaplan-Meier curves evidenced that the hazard of sex is not proportional over time. The overall

multivariable Cox regression model evidenced no differences for sex (HR: 0.97, 95%CI: 0.66-1.42, p=0.88). A split analysis at 10-years of follow-up showed that sex impacts only for patients who reached 10-years of follow-up, specifically that women have worse survival outcome (HR: 2.0, 95%CI: 1.02-4.10), while no effect of sex was evidenced within patients whose follow-up was less than 10-years (HR: 0.77, 95%: 0.49-1.20).
Conclusão: Women have similar outcomes to men during early and mid-term follow-up, but worse survival results after 10-years of follow-up. Further studies are needed to establish the risk of W and improve their outcomes after CABG.

Apneia Obstrutiva do Sono e Cirurgia Bariátrica

Joana Carlos[1], Matilde Silva[1], Joana Belo[1], Rita Vicente[2]
[1]Escola Superior de Tecnologia da Saúde de Lisboa – ESTeSL; [2]Hospital Vila Franca de Xira

A Apneia Obstrutiva do Sono (AOS) é um distúrbio respiratório do sono, caracterizado pela obstrução total (apneia) ou parcial (hipopneia) das vias aéreas superiores, devido ao colapso faríngeo, com manutenção esforço respiratório.
A Polissonografia (PSG) nível I é gold standard para diagnóstico de AOS, sendo que a PSG nível II e teste cardiorrespiratório, também têm valor de diagnóstico. O diagnóstico é estabelecido com IAH≥5/h e presença de queixas e sintomas compatíveis com AOS e/ou comorbidades cardiovasculares, cognitivas e de humor ou diagnóstico de fatores de risco cardiovasculares/perturbação de humor. Ou, na ausência das queixas ou comorbidades acima mencionadas, uma PSG com IAH≥15/h.
A gravidade da AOS é dada através do índice apneia-hipopneia (IAH), podendo ser ligeira (5-15 eventos/hora), moderada (15-30 eventos/hora) ou grave (≥30 eventos/hora).A obesidade, classificada através de índice de massa corporal (IMC)≥30 kg/m2, é o fator de risco mais importante no desenvolvimento de AOS, provocando aumento da circunferência do pescoço, aumentando o risco de colapso faríngeo.
O tratamento de primeira linha da AOS é a pressão positiva da via aérea. Caso este seja ineficaz ou intolerado, pode-se recorrer a terapias adjuvantes como a cirurgia bariátrica.
A cirurgia bariátrica é um meio eficaz no combate à obesidade e é indicada em indivíduos com IMC≥40 kg/m2 ou IMC≥35 kg/m2 e comorbidades importantes, nos quais tentativas dietéticas de controlo de peso são ineficazes.
Caso Clínico: Mulher, 54 anos, com 155cm e 114kg, IMC 48.1. Seguida em consultas pré-operatórias para cirurgia bariátrica. Numa consulta apresentou queixas típicas de AOS.
Realizou oximetria noturna com índice de dessaturação de oxigénio (IDO) = 40.5/h, sugestivo de AOS.
Posteriormente, realizou um teste cardiorrespiratório que apresentou IAH 82.5/h e IDO 81.5/h sendo diagnosticada com AOS grave.
Foi realizada cirurgia bariátrica, com perda de 33kg, tendo a utente realizado novamente teste cardiorrespiratório com AOS moderada (IAH 26,9/h).A paciente tem redução do IAH importante, de 82,5/h para 26,9/h (grave para moderado), no entanto, continua com IMC de 32,9.
É importante manter consultas de nutrição e realizar teste cardiorrespiratório após perda ponderal total.
Como vários estudos têm mostrado, e com o resultado deste caso, conclui-se que a cirurgia bariátrica contribui para a melhoria da AOS sendo que a taxa de remissão está intimamente relacionada com o peso perdido.

Síndrome de Eisenmenger

João Ramos[1], Diogo Barata[1], Diogo Tomás[1], Ana Francisco[2], Virginia Fonseca[1]
[1]Escola Superior de Tecnologia da Saúde de Lisboa – ESTeSL; [2] Hospital Garcia de Orta

A Síndrome de Eisenmenger consiste numa doença cardiovascular, tipicamente associada a um defeito cardíaco, que condiciona aumento da resistência vascular pulmonar e hipertensão pulmonar.
Os defeitos mais típicos consistem em comunicações interauriculares, comunicações interventriculares, foramen oval patente, ductos arteriosos patentes, entre outros. Com o aumento

da resistência vascular pulmonar e presença de hipertensão pulmonar, os shunts esquerdo-direito tornam-se shunts direito-esquerdo, passando esta fase da doença a ser denominada como fase irreversível.

Mulher com 54 anos, 1,54m e 48kg com diagnóstico de Síndrome de Eisenmenger desde os 10 anos, medicada com furosemida, antagonista dos canais de cálcio e oxigenoterapia de longa duração. A saturação de oxigénio em repouso é de 84%. É sedentária, possui uma dieta equilibrada, sem hábitos etílicos ou tabágico ou outros fatores de risco. Refere cefaleias e dispneia como sintomas mais frequentes.

Realizou exames complementares de diagnóstico com os seguintes resultados:

- eletrocardiograma - ritmo sinusal e bloqueio completo do ramo direito;
- radiografia ao tórax - cardiomegalia e dilatação acentuada do tronco e ramos da artéria pulmonar;
- ecocardiograma transtorácico - comunicação interauricular, regurgitação tricúspide, hipertrofia do septo interventricular, dilatação auricular direita, dilatação do ventrículo direito, D-shape do ventrículo esquerdo, dilatação da veia cava inferior sem colapso inspiratório, pequeno derrame pericárdico e hipertensão pulmonar.

Encontra-se, atualmente, clinicamente estável. Apesar do agravamento de alguns parâmetros ecocardiográficos, entre 2018 e 2022, não existiu agravamento da sintomatologia.

Este caso clínico demonstra a importância do diagnóstico precoce e do follow-up pelos profissionais de saúde, avaliando a evolução clinica e consequentemente ajustando a terapêutica da forma mais adequada. O conhecimento, por parte do doente, dos fatores de risco que podem agravar a doença, bem como dos estilos de vida saudáveis que devem adotar, permitem melhorar a sua qualidade de vida.

Monitorização remota em CRT - Quando não é o electrocateter do VE o problema

Assunção Alves[1], Bernardete Rodrigues[1], Cláudia Mendes[1], Rita Andrade[1]
[1]Hospital Sra. da Oliveira – Guimarães;

Homem caucasiano, 67 anos de idade, múltiplos FRCV (DM tipo 2, HTA, dislipidemia, fumador). Antecedentes de EAM inferior, em Holter é detetado BAV de 2º grau diurno, com Carvedilol 6,25 mg que foi reduzido.

Admitido por SCA com supra de ST com cerca de 4 horas de evolução de sintomas, realizou cateterismo que revelou doença coronária de 2 vasos. DA proximal (90%), feito angioplastia com colocação de stent e CD média calcificada e estenose de 50%. Iniciou DNI, Furosemida, Ticagrelor, AAS e posteriormente 5000 HNF com melhoria clinica.

Períodos de BAV 2º grau 2:1 e episódio de BAVC com escape ventricular de 30bpm, não iatrogénico, pelo que a 27/05/2019 foi implantado pacemaker definitivo dupla câmara, sem ritmo ventricular a 30bpm. Avaliado em consultas de fup de pacemaker e detetado episódio de FA com duração de 3 horas, pelo que iniciou Edoxabano 60 mg.

Na consulta de 24/02/2020, refere cansaço para esforços moderados e sonolência, sem outras queixas. É pedido ecocardiograma e análises.

A 09/10/2020 é avaliado, tendo o ecocardiograma dilatação moderada da AE e severa do VE. Dilatação do VD. FVE severamente deprimida (FEVE 17%) com marcadas alterações da contratilidade segmentar.

Nesta data, em classe II de NYHA, com franca melhoria de sintomas. Foi pedido Teste de isquemia e viabilidade antes de ser proposto up-grade para CRT-D.

Na avaliação de seguimento apresenta depressão grave da FSVE com 100% pacing VD, mesmo com otimização terapeutica. A Cintrigrafia de perfusão do miocárdio apresenta cicatriz de enfarte inferior sem viabilidade.

Fez up-grade para CRT-D a 06/05/2021, tendo sido abandonado eletrocatéter de pace. Foi entregue sistema de monitorização remota.

Dez dias após foram detetados na monitorização remota testes de limiar não conclusivos, levando à suspeita de perda de captura de VD com alguns escapes inferiores a 30bpm, mantendo-se o eletrocateter de VE em normal funcionamento sem compromisso da % de CRT.

A monitorização remota foi neste caso fundamental pois trata-se de um doente sem ritmo a 30bpm, adicionando a isto a fase critica que

passamos com a pandemia por Covid-19 e a perda das consultas presenciais em alguns períodos. Num CRT-D o nosso foco vai muitas vezes para a % de CRT e eventos arrítmicos, sendo que as perdas de captura de um dos eletrocateteres em doente dependente, não são fáceis de perceber, neste caso o nosso alerta foi um teste de limiar do VD não conclusivo.

SÁBADO 25.03.2023
Sala 4, 11h00

Ablação de taquicardia ventricular epicárdica – Acesso epicardico com CO2

Ana Sofia Delgado[1], Cátia Guerra[1], Margarida Paulo[1], Manuel Brás[1], Rita Contins[1], Bruno Valente[1], Guilherme Portugal[1], Mário Oliveira[1], Pedro Silva Cunha[1], Ana Lousinha[1], Rui Ferreira[1]
[1]Hospital Santa Marta, CHULC

A doença de chagas é uma patologia com origem num protozoário e transmitida por um inseto, que passada a sua fase aguda pode afetar o coração, com uma taxa de mortalidade perto dos 50%, sendo a sua principal causa a taquicardia ventricular (TV). Sabemos hoje que esta arritmia tem o seu circuito critico localizado no epicárdio do coração.
São cada vez mais os casos que chegam aos nossos laboratórios, dado o crescente número de indivíduos que sobrevivem a um primeiro evento com esta arritmia e após o implante de um desfibrilhador. Estes pacientes têm episódios recorrentes de TV pela evolução natural da sua doença. Sendo esta uma indicação para intervenção no laboratório de eletrofisiologia.
O conhecimento mais específico sobre a evolução da doença, o desenvolvimento tecnológico dos sistemas de mapeamento, o aumento da experiência dos laboratórios e a indicação mais precoce para intervenção segundo as guidelines (IIA e IIB), têm permitido resultados favoráveis no tratamento destes doentes.
O acesso epicárdico necessário para o tratamento, constituí um desafio devido ao aumento do risco de complicações. Assim, recentemente foi adaptada uma nova técnica de abordagem e acesso, que consiste na injeção de Co2 no espaço pericárdico, o que permite uma separação entre os folhetos parietal e visceral e por isso, uma punção subxifoideia mais segura.
O acesso é então usado para colocação de cateteres que farão o mapeamento e ablação da arritmia, tornando o procedimento mais seguro.
Um exemplo de um caso de uma doente de 45 anos, portadora CDI em prevenção secundária, D, Chagas e tempestade arrítmica com choques do CDI. Após proposta para ablação epicárdica de TV, optou-se pelo com acesso epicárdico pela técnica de CO2, que decorreu com sucesso.
O acesso epicárdio na ablação deste tipo de arritmias tem riscos associados, que esta técnica permite minimizar, melhorando os resultados finais.

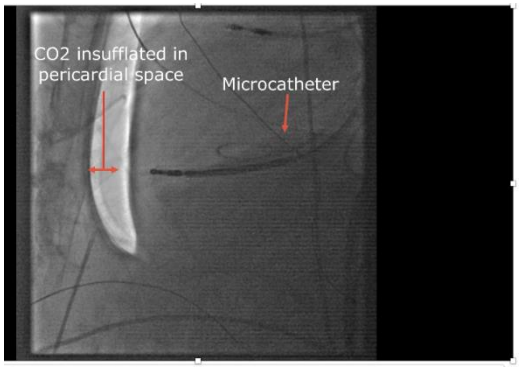

A dinâmica autonómica após isolamento das veias pulmonares na fibrilhação auricular paroxística

Helena Fonseca[1], Mónica Ferreira[2], Isabel Rocha[2], Catarina de Oliveira[1], Cátia Guerra[1], Rita Contins[1], Francisco Albuquerque[1], Ana Lousinha[1,3], Sérgio Laranjo[1,3], Mário Oliveira[1,2]
[1]Hospital de Santa Marta - Centro Hospitalar Universitário de Lisboa Central; [2]Faculdade de Medicina da Universidade de Lisboa; [3]Nova Medical School - Faculdade de Ciências Médicas da Universidade Nova de Lisboa

O sistema nervoso autónomo (SNA) desempenha um papel fundamental na fibrilhação auricular (FA) paroxística, uma vez que a hipertonicicidade simpática e/ou vagal precede o inicio espontâneo

desta arritmia. Nestes doentes têm sido descritas alterações da atividade autonómica e do baroreflexo. O isolamento das veias pulmonares (PVI) com ablação por cateter (AC) pode resultar em alterações mantidas da atividade autonómica, contudo são ainda escassos os estudos nesta área. Trata-se do caso de um doente de 50 anos, com diagnóstico de FA paroxística, CHA2DS2-VASc score de 0, proposto para PVI, submetido a avaliação autonómica antes da ablação e 1 ano após ablação (1APA). Durante a avaliação autonómica, a pressão arterial (PA) e o eletrocardiograma foram monitorizados continuamente (Task Force Monitor, CNSystems) durante 4 minutos em posição supina. Para a análise foram identificados e calculados os intervalos RR, e documentou-se, por análise espetral, a atividade simpática, representada pelas baixas frequências (LF), e a atividade parassimpática, pelas altas frequências (HF). Através do recurso a wavelets (plataforma Fisiosinal) foram calculados também, no domínio do tempo, a sensibilidade do baroreflexo, o índice de efetividade do baroreflexo e o coeficiente da transformada de wavelet.
Através da análise de todos os parâmetros, 1APA documentou-se uma diminuição ligeira da frequência cardíaca (FC) e PA (sistólica e diastólica). Verificou-se também um aumento do coeficiente de coerência no follow-up a 1 ano, associado ao remodeling dos barorecetores (representado na imagem pela melhoria na organização da banda em conjunto com a maior densidade das cores laranja e vermelha). Através deste caso clínico foi possível mostrar o impacto positivo do PVI na dinâmica autonómica, com influência direta na FC e PA, com melhoria evidente da sensibilidade do baroreflexo e do índice de efetividade do baroreflexo. Os dados obtidos pela aplicação do questionário AFEQT (Atrial Fibrillation Effect on QualiTy-of-Life) reforçam estes resultados, com scores pré AC de 16.7 e no 1APA de 66.7, traduzindo uma melhoria significativa na qualidade de vida.

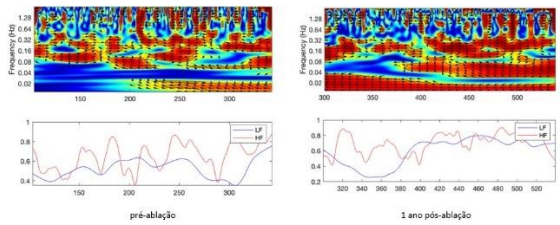

Síndrome de Taquicardia Postural Ortostática – importância do Teste de Tilt no diagnóstico

Catarina de Oliveira[1], Helena Fonseca[1], Cátia Guerra[1], Rita Contins[1], Ana Lousinha[1,2], Sérgio Laranjo[1,2], Mário Oliveira[1,3]
[1]Hospital de Santa Marta - Centro Hospitalar Universitário de Lisboa Central; [2]Nova Medical School - Faculdade de Ciências Médicas da Universidade Nova de Lisboa; [3]Faculdade de Medicina da Universidade de Lisboa

C.M., 22 anos, sexo feminino, com história de episódios de palpitações rápidas desde há 3 meses, por vezes com perda transitória de consciência, no levante rápido e ortostatismo prolongado. Na sequência de síncope precedida de palpitações, que motivou ida à urgência, com estudo cardíaco sem alterações, foi referenciada para Teste de Tilt (TT). Realizou o exame em protocolo adaptado front-loaded, em ritmo sinusal com frequência cardíaca (FC) de 90 bpm e pressão arterial (PA) 119/80 mmHg na posição supina. Aos 8' de ortostatismo a 70º refere "palpitações", "falta de ar" e "cansaço", documentando-se taquicardia sinusal a 183 bpm e pré-síncope associada a vómito, com PA 77/53 mmHg, compatível com Síndrome de Taquicardia Postural Ortostática (POTS), por critérios clínicos e hemodinâmicos. Após recuperação foi realizado o ensino de medidas gerais de prevenção de síncope e referenciada para consulta de síncope.
A POTS, condição mais frequente em jovens do sexo feminino, que afeta significativamente a qualidade de vida dos doentes, traduz uma disfunção autonómica por intolerância ortostática, manifestando-se por sintomas associados a taquicardia inapropriada, por vezes interpretados incorretamente como perturbações psicológicas. Um dos mecanismos para a adequada perfusão cerebral em posição ortostática é a libertação de

adrenalina, que garante vasoconstrição e consequente aumento da FC. Nestes doentes os vasos parecem não responder de forma eficiente à vasoconstrição, e à medida que ocorre acumulação de sangue nas extremidades inferiores, existe libertação de adrenalina e noradrenalina na tentativa de garantir a vasoconstrição, condicionando o aumento da FC como mecanismo compensatório, associando-se a palpitações, dor torácica, cefaleias, náuseas e vómitos. Tendencialmente os sintomas agravam com o ortostatismo prolongado, pelo que deve ser recomendado reforço hídrico e salino, uso de meias de compressão e evicção de triggers. A abordagem farmacológica inclui vasoconstritores e bradicardizantes, estando documentado um prognóstico favorável com a prática ativa de exercício, o que pode constituir um desafio clínico dada a intolerância ortostática e ao exercício que estes doentes normalmente apresentam.

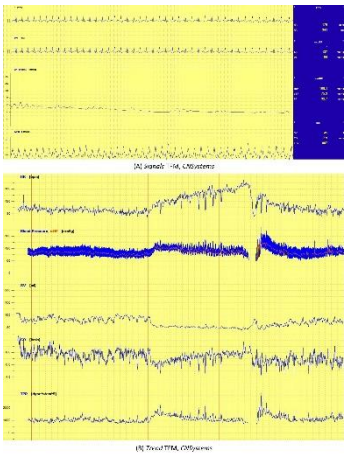

Disautonomia na Síndrome "Long-COVID"

Helena Fonseca[1], Catarina de Oliveira[1], Rita Contins[1], Cátia Guerra[1], Mónica Ferreira[2], Sofia Jacinto[1], Ana Lousinha[1,3], Sérgio Laranjo[1,3], Mário Oliveira[1,2]
[1]Hospital de Santa Marta - Centro Hospitalar Universitário de Lisboa Central; [2]Faculdade de Medicina da Universidade de Lisboa; [3]Nova Medical School - Faculdade de Ciências Médicas da Universidade Nova de Lisboa

A pandemia SARS-CoV-2 (COVID19) tem elevado impacto a nível mundial, com agravamento das taxas de morbilidade e mortalidade, sendo essencial o seguimento clínico de alguns doentes que apresentam sequelas a longo-prazo desta doença. A condição pós-COVID, também designada como "Long-COVID" (SLC), surge nos primeiros 3 meses após a infeção inicial, manifestando-se como um conjunto de sintomas durante pelo menos 2 meses, com impacto na qualidade de vida dos doentes, sendo os mais frequentes tonturas, dispneia e cansaço fácil, palpitações e disfunção cognitiva. Alguns destes doentes desenvolvem hipotensão ortostática, síndrome de taquicardia postural ortostática ou síncope reflexa, por disfunção do sistema nervoso autónomo. Descrevemos um caso clínico de uma doente de 49 anos com SLC, diagnosticada em julho de 2022, pós-infeção COVID-19 em dezembro de 2021. Desde a infeção aguda manteve quadro de tosse seca, dispneia e cansaço para pequenos esforços, mialgias e diminuição da força muscular, referindo também alterações cognitivas (perda de memória e sensação de "névoa cerebral"). Em agosto teve 2 episódios inaugurais de síncope, com pródromos de tonturas, palpitações e hipersudorese. Realizou estudo cardíaco sumário, RM CE e TC CE sem alterações. Em setembro teve novo episódio sincopal, com movimentos involuntários da cabeça e incontinência de esfíncter urinário, que motivou referenciação à Unidade de Síncope. Foi realizado Teste de Tilt (TT) em protocolo front-loaded, onde ao 4º minuto de ortostatismo inicia quadro de pródromos típicos, documentando-se diminuição da pressão arterial 65/39 mmHg e frequência cardíaca 42 bpm, com alteração do estado de consciência, caracterizando resposta reflexa mista (tipo 1). Após recuperação foi realizado ensino de medidas gerais de prevenção de síncope e referenciada para consulta de Neurologia, por predominância parassimpática, pela análise do balanço simpático-vagal documentado no TT. Atualmente é seguida em neurologia por disautonomia pós-infeção COVID-19, tendo acompanhamento regular em programa de teleconsulta de prevenção de síncope. Não voltou a ter episódios sincopais, mas apesar do cumprimento de medidas gerais, mantém tonturas e as outras queixas associadas à SLC.

Os desafios de massa persistente em prótese aórtica percutânea

Joana Gomes[1], Mario Rui Antunes Lourenço[1], Filipa Andreia Silva Castro[1], Mariana Tinoco[1], Margarida Castro[1], Olga Azevedo[1], Isabel Oliveira[1], António Lourenço[1]
[1]Hospital da Senhora da Oliveira Guimarães

Mulher, 88 anos, com antecedentes de hipertensão arterial, dislipidemia, obesidade, fibrilhação auricular e submetida a colocação de pacemaker definitivo por resposta ventricular lenta. Em 2021 devido a estenose aórtica severa é submetida a implantação de uma prótese aórtica percutânea (TAVI), na qual o ecocardiograma transtorácico pós intervenção descreve prótese biológica aórtica sem sinais de disfunção com área valvular funcional de 1.7 cm2 e gradiente médio VE/Ao de 7 mmHg. Em 2022, recorre ao serviço de urgência por dispneia e após realização de exames é diagnosticada com Pneumonia SARS Cov com sobreinfeção bacteriana e por isso foi internada. Durante o internamento, foram colhidas hemoculturas cujo resultado foi positivo para Enterococcus Faecalis, e consequentemente é pedido a realização de ecocardiograma para exclusão de endocardite. Durante a realização do ecocardiograma transtorácico, visualizou-se na face aórtica da prótese valvular, estrutura hiperecogénica, de grandes dimensões, com contornos irregulares e mobilidade independente dos folhetos da prótese, causando obstrução à passagem de fluxo com velocidade máxima transprotésica de 3.7 m/s, gradiente VE/Ao máximo de 54 mmHg e médio de 32 mmHg e uma regurgitação periprotésica ligeira. Tendo em conta o contexto clínico e características da massa, assumiu-se tratar-se de uma vegetação que sustenta o diagnóstico de endocardite infeciosa estando já a utente a realizar terapêutica para o agente identificado. Devido às dimensões e mobilidade da massa associada a obstrução significativa da prótese foi discutido caso com Cirurgia Cardíaca, mas a utente não possuía condições de tratamento cirúrgico ou percutâneo. Após 29 dias de antibioterapia, foi realizado novo ecocardiograma, que documentou a mesma massa com características semelhantes. Assim colocou-se a hipótese alternativa de se tratar de uma massa com componente trombótico pelo que se sugeriu aumentar as doses de heparina de baixo peso molecular, e sem outras medidas a propor por Cardiologia, a utente teve alta após 60 dias de internamento e com marcação de consulta posterior para reavaliação da massa.

Tenho um pacemaker do lado direito e outro do lado esquerdo

Ana Sofia Delgado[1], Margarida Paulo[1], Manuel Brás[1], Susana Covas[1], Cátia Guerra[1], Rita Contins[1], Catarina de Oliveira[1], Pedro Silva Cunha[1], Guilherme Portugal[1], Bruno Valente[1], Ana Lousinha[1], Madalena Coutinho[1], Paulo Osório[1], Mário Oliveira[1], Rui Ferreira[1]
[1]Hospital Santa Marta, CHULC

Os dispositivos cardíacos implantáveis como pacemakers e ressincronizadores têm indicações bem estabelecidas nas guidelines das sociedades de cardiologia, existindo critérios com níveis de evidência científica bem definidos para o implante destes dispositivos.
Da mesma forma, estão também bem estabelecidas as indicações para explantação destes dispositivos e respetivos elétrodos. Cada paciente é único, sendo sempre necessário encontrar a solução que melhor se adapta às

necessidades, mesmo que numa primeira análise não seja a mais convencional. Apresentamos o caso de um homem de 77 anos, portador de pacemaker dupla câmara desde os 61 anos por bloqueio aurículo-ventricular completo com sincope e seguimento em consulta de cardiologia por queixas ocasionais de palpitações e cansaço progressivo.
Observou-se agravamento sintomático da fração de ejeção desde o implante do pacemaker (42% para 33%) e dependência de pacing ventricular pela análise de parâmetros do pacemaker. No contexto clínico foi proposto para um up-grade de pacemaker para terapia de ressincronização cardiaca.
No dia do implante foi efetuada venografia dos acessos para implante de elétrodo de seio coronário que revelou sub oclusão dos mesmos. Discutido o caso entre a equipa de arritmologia e avaliadas as alternativas no contexto do paciente, optou-se por implante de ressincronizador contralateralmente, colocando um elétrodo no septo do ventrículo direito e outro em veia tributária do seio coronário. Ficando o paciente com pacing ventricular em três localizações e programou-se o ressincronizador para fazer trigger ao pacemaker.
No follow-up realizado durante o último ano o paciente apresentou melhoria clinica significativa, retomando o que denominou como "vida normal".
Podemos concluir que cada paciente deve ser avaliado individualmente e encontrada a solução que melhor se adequa a cada um, embora por vezes esta possa revelar-se pouco convencional e desafiante na prática clínica.

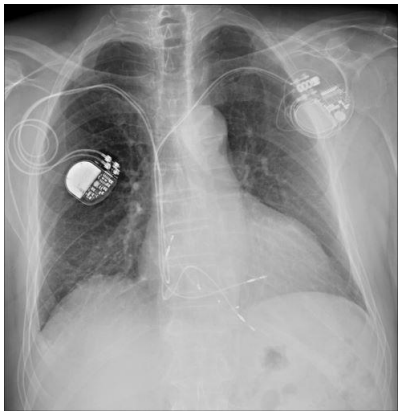

Circadian and Biological Rhythms in Shift Workers – A Firefighter's Study

Inês Duarte[1], Joaquim Pereira[1], Telmo Pereira[1], Jorge Conde[1]
[1]Escola Superior de Tecnologia da Saúde de Coimbra

Introdução: Shift Work is a form of labor that entails schedules different from the conventional diurnal workday. These changes provoke dysregulation of the typical sleep and awake periods that cause circadian distortions, putting these workers at a higher risk of cardiovascular mortality and morbidity and developing metabolic diseases. Shift workers have higher blood pressure when compared with day workers, which causes higher blood pressure in the 24 hours and may induce an abnormal blood pressure dipping- non-dipping- a blood pressure phenotype associated with a higher cardiovascular risk. Firefighting is a career that demands much of individuals and greatly impacts their health, making it a high-risk job.
Objetivo: This study aims to characterize shift workers' blood pressure profiles in an attempt to understand the repercussions of shift work on the circadian blood pressure rhythm in a sample composed of professional firefighters.
Métodos: We used a sample of 30 firefighters that underwent ABPM on a night shift. Subjects were classified based on their dipping status: dipper drop of 10 to 20%; non-dipper 0 to 10%; invert-dipper when there is a rise in BP; extreme-dipper superior to 20%.
Resultados: Abnormal dipping was found in 55.6% of the subjects, and there was a marked difference in gender in percentage where dipping is concerned, with 66.7% of women having abnormal dipping against 50% of the men. It was proved that men had a slower heart rate than women (p-value= 0.029) and that dippers had a higher 24-hour DBP compared with those of abnormal dipping (p-value=0.049).
Conclusão: Shift work is a high-risk module of labor, and its consequences require a more thorough examination. Abnormal dipping prevailed in firefighters, and the differences between genders need to be better characterized in future studies to protect firefighters.

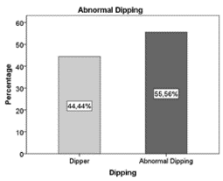

Figure 2: Graphic of proportion of abnormal dipping.



Figure 3: Graphic of proportion of abnormal dipping according to gender

---

Comparação das guidelines de 2005 Vs 2021: classificação de severidade e prova de broncodilatação.

Tânia Almeida[1], Luisa Maria Santos Correia[1], Carolina Mariana da Silva Alves[1], Hedi Liberato[1]
[1]Hospital Prof Dr. Fernando Fonseca

Introdução: As recomendações de 2021 da ATS/ERS definiram prova de resposta ao broncodilatador positiva com um aumento superior a 10% do valor preditivo do FEV1 e/ou FVC, diferindo da vigente desde 2005 (aumento de 12% e 200mL de FEV1 e/ou FVC em relação ao valor basal). Acresce que a gravidade do padrão obstrutivo passou a ser classificado de acordo com o z-score em ligeiro, moderado ou grave, desaparecendo o grau moderadamente grave e muito grave, tal como tendo sido desaconselhado o uso de percentagens da guideline de 2005.
Objetivo: Estudo comparativo da positividade da prova de resposta ao broncodilatador e a gravidade da síndrome ventilatório obstrutivo segundo a definição ATS/ERS de 2005 vs 2021.
Métodos: Análise retrospetiva da função respiratória e da prova de resposta ao broncodilatador, em doentes ≥ 18 anos, com pausa na terapêutica broncodilatadora basal, realizadas entre Agosto e Dezembro de 2022. A prova de broncodilatação em todos os doentes foi realizada com 400µg de Salbutamol. Foram caracterizados os dados demográficos, alterações ventilatórias, interpretação do resultado da prova de broncodilatação e da gravidade da obstrução.
Resultados: Foram analisadas 250 provas de broncodilatação, a maioria do sexo masculino (57%), com idade média de 60±16 anos. Verificou-se que 75 (30%) provas foram positivas de acordo com a definição da ATS/ERS de 2005 face a 52 (21%) segundo a de 2021, traduzindo uma redução de 9%, estatisticamente significativa ($p<0.001$). Destaca-se que apenas 4 das provas negativas, segundo as recomendações de 2005, tornaram-se positivas, pelos novos critérios. A prova de resposta ao broncodilatador foi realizada maioritariamente para diagnóstico de asma e DPOC (80%), dessa população verificou-se que em 85% (n=212) tinha alterações ventilatórias, como síndrome ventilatórios obstrutivo (n= 151) e aumento da resistência das vias áreas (n=28). Dos doentes com padrão obstrutivo observou-se diminuição da gravidade em 53%, sobretudo de grave a moderado (n=32) e moderadamente- grave a moderado (n=18). A classificação ligeira da obstrução foi coincidente (n=35).
Conclusão: As novas recomendações levaram a uma diminuição significativa das provas de resposta ao broncodilatador positivas e à redução da gravidade do padrão obstrutivo, sugerindo que poderão decorrer alterações na abordagem clínica.

Dados Demográficos	
Sexo Masculino	143 (57%)
Idade (média)	60 ± 16 anos

Indicações para prova de broncodilatação	
Asma	43
DPOC	157
Status pós-pneumonia a COVID-19	9
Caracterização Funcional	41

Mecânica Ventilatória	
Síndrome Ventilatório Obstrutivo	151
Aumento das resistências das vias áreas	28
Air trapping	27
Hiperinsuflação	18
Síndrome Ventilatório Misto	2
Sem alterações funcionais	24

Gravidade do Síndrome Obstrutivo por 2005	
Ligeiro	35
Moderado	37
Moderadamente grave	40
Grave	39

Gravidade do Síndrome Obstrutivo por 2021	
Ligeiro	55
Moderado	77
Grave	19

Critérios Eletrocardiográficos para Hipertrofia Ventricular Esquerda em Atletas de Futsal

António Martins[1], António Filipe Rodrigues[1,2], Patrícia Coelho[3], Francisco Rodrigues[3], Joana Pires[1]
[1]Escola Superior de Saúde Dr. Lopes Dias – ESALD; [2]Centro Hospitalar Universitário da Cova da Beira; [3]Sport, Health & Exercise Unit (SHERU) | Qualidade de Vida no Mundo Rural (QRural), Instituto Politécnico de Castelo Branco

Introdução: Atleta é todo o indivíduo que está envolvido num treino regular com grande ênfase e que disputa competições oficiais. A diferenciação entre Hipertrofia Ventricular Esquerda (HVE) fisiológica ou patológica é difícil de se diagnosticar, no entanto, é importante para se prevenir a Morte Súbita.

Objetivo: Aplicar os critérios eletrocardiográficos para HVE nos atletas profissionais e não profissionais.

Métodos: A amostra é constituída por 84 atletas da 1ª, 2ª e 3ª divisão do futsal português, com idades compreendidas entre 18 e 40 anos. Os atletas assinaram um consentimento informado, preencheram um questionário e posteriormente foram submetidos à realização de um eletrocardiograma de 12 derivações, entre Setembro 2022 e Janeiro de 2023. Posteriormente os eletrocardiogramas foram analisados e aplicados os critérios eletrocardiográficos para HVE (Sokolow-Lyon, Peguero-Lo Presti, Cornell e Romhilt-Estes).

Resultados: Entre grupos verificou-se que os atletas profissionais apresentavam valores médios mais baixos utilizando os critérios de Peguero-Lo Presti (21mm vs 23mm) e de Cornell (10mm vs 14mm), no entanto, utilizando o critério de Sokolow-Lyon os valores médios eram semelhantes entre grupos (29mm). Os atletas profissionais apresentaram maior número de diagnóstico eletrocardiográfico de HVE aplicando o Sokolow-Lyon (p=0,730) e o Romhilt-Estes (p=0,041), já no Peguero-Lo Presti verificou-se o inverso (p=0,024) e não existindo diferença no Cornell.

Conclusão: Os atletas profissionais apresentam maior prevalência de HVE utilizando os critérios de Sokolow-Lyon e Romhilt-Estes apesar dos valores médios serem inferiores aos não profissionais. Devido à diversidade dos resultados é importante a aplicação dos vários índices quando se estuda a HVE em atletas.

	Critério Utilizado	Média de Amplitude	Critérios de HVE	Significância
Profissionais	Peguero-Lo Presti	26mm	9 Atletas	Lo Presti p= 0,024
	Sokolow Lyon	29mm	13 Atletas	
	Cornell	14mm	0 Atletas	
	Romhilt-Estes	Não Aplicável	22 Atletas	Sokolow Lyon p= 0,730
Não Profissionais	Peguero-Lo Presti	21mm	18 Atletas	Cornell p= 0,430
	Sokolow Lyon	29mm	11 Atletas	
	Cornell	9mm	0 Atletas	Romhilt-Estes p= 0,041
	Romhilt-Estes	Não Aplicável	12 Atletas	

A importância da PSG – A propósito de um caso clínico

Silvia Reino Rodrigues[1], Ines da Silva Alves[1], Silvia Eduarda Teixeira Reino Rodrigues[1], Ana Maria Filho Frade[1], Liliana da Silva Gomes[1], Jorge Miguel Rosa[1], Tiago Costa[1], Ines Beco[1], Filipa Todo Bom[1]
[1]Hospital Beatriz Ângelo;

A polissonografia (PSG) é o exame de eleição para o diagnóstico da Síndrome de Apneia Obstrutiva do Sono (SAOS). No entanto, não deixa de ser um exame complexo e de elevado custo, que envolve a permanência de um técnico de cardiopneumologia para a monitorização e vigilância. Desta forma, em casos mais sugestivos, em que o doente apresenta sintomatologia marcada e fatores de risco associados, recorre-se a um estudo de sono cardiorrespiratório (ECR) realizado no domicílio.

Objetivo: Destacar a importância da PSG num diagnóstico preciso e diferencial da SAOS.

Descrição do Caso Clínico: Doente do sexo masculino, com 36 anos, raça negra e IMC 32 kg/m2. Proveniente da nossa consulta de apneia de sono, encaminhado pela nefrologia. Com antecedentes pessoais de hipertensão arterial e doença renal crónica sob hemodiálise. Apresentava queixas de cefaleias matinais, roncopatia de longa data, sono agitado e não reparador, com agravamento nos últimos 5 meses. No entanto, não apresentava sonolência diurna excessiva, quando aplicada a Escala de Epwoth (EE 1/24). Foi realizado ECR com Embletta MPR, que apresentou um Índice de Apneia e hipopneia (IAH) de 91.3/h, um Índice de Dessaturação (ID) de 118/h, com uma saturação mínima (Sat min.) de 50%, uma saturação média (Sat méd.) de 67.6% e um T90% de 214.1 minutos (96.4%). Tendo em conta o resultado da variação da saturação ao longo da noite no ECR, questionou-se de seria algum artefacto causado por má perfusão periférica ou mau posicionamento do oximetro. Para um diagnóstico preciso, optou-se por realizar PSG com oxímetro de orelha, em embla S4500 e simultaneamente oximetria noturna convencional, com nonin 3150. Durante a monitorização o doente apresentava-se muito sonolento e as Sat O2 periféricas variavam entre 96%-98%. Na PSG obteve-se um Índice de

Distúrbios Respiratórios (IDR) de 91.4/h, ID 63.6/h, uma Sat min. 70%, Sat méd. 95.4% e um T90% de 23.9 minutos (8.5%). Na oximetria noturna convencional, com nonin 3150 registou-se uma Sat min. 66%, com um T90% de 10.3%.

Conclusão: Apesar de estarmos perante um SAOS grave diagnosticado pelo ECR, verificou-se que a PSG pode ser fulcral no que respeita a um diagnóstico preciso. Neste caso em específico, sobre a variação da saturação de oxigénio durante a noite, uma vez que a presença de um cardiopneumologista permitiucorrigir e restabelecer o bom registo quando surgiram artefatos posicionais.

Palavras Chave: PSG, ID, T90%.

SÁBADO 25.03.2023
Sala 4, 17h00

Impacto prático das novas guidelines ERS/ATS 2021

Ana Pinto[1], Patrícia Jesus[1], Cláudia Carvalho[1], Carolina Oliveira[1], Elisabete Gomes[1], Christine Costa[1], João Machado[1], Diana Amorim[1]
[1]Centro Hospitalar de Leiria

Introdução: As mais recentes guidelines para a interpretação das Provas de Função Respiratória (PFR) da ATS/ERS (2021) vieram mudar o paradigma da sua análise. Reforçam a utilização dos limites inferiores e superiores, e a classificação z-score, através das equações de referência GLI. Além disso traz uma nova fórmula para avaliar a resposta à broncodilatação, bem como, uma reformulação na classificação da gravidade das alterações ventilatórias.

Objetivo: Avaliar se utilizando as novas diretrizes iremos obter resultados diferentes na classificação da gravidade e na resposta ao broncodilatador.

Métodos: Estudo observacional retrospetivo de todos os doentes que realizaram PFR em julho de 2022 no Laboratório de Fisiopatologia do Centro Hospitalar. A amostra foi constituída por 208 pacientes, todos realizaram espirometria e 122 destes fizeram pletismografia. As características demográficas dos pacientes e os dados da função pulmonar foram recolhidos do Dotlogic® e do SentrySuite® V 3.20, respetivamente. A análise estatística foi realizada usando o IBM SPSS Statistics 27®.

Resultados: 108 (51,9%) homens, com média de idade de 57,5 anos. As características dos pacientes, a indicação do exame e os resultados funcionais estão resumidos na tabela 1. Em todos os pacientes com alterações espirométricas (n=73, 35,1%), a gravidade foi classificada de acordo com as novas e antigas diretrizes (tabela 1), em que apenas 22 (30,1%) dos pacientes obtiveram a mesma classificação. Os resultados do teste de resposta broncodilatadora também foram obtidos para as antigas e novas diretrizes, com mais respostas positivas nesta última (18 vs 29, p‹0,001).

Conclusão: As PFR são amplamente utilizadas no diagnóstico de muitas doenças pulmonares. Neste estudo, a suspeita/monitorização de doenças obstrutivas foi a indicação mais frequente para a realização de PFR. A maioria dos estudos funcionais obtiveram resultados normais, e em 73 foram verificadas alterações, maioritariamente do tipo obstrutivo. Verificou-se que houve diferenças estatisticamente significativas na resposta à broncodilatação e à classificação da gravidade quando comparamos a antiga e a nova diretriz.

208 pacientes (208 Espirometrias, 122 Pletismografia)			
Género, masculino		108 (51,9%)	
Idade média (anos)		57,5	
Raça			
Caucasiano		205 (98,8%)	
Negro		2 (1%)	
Asiático		1 (0,5%)	
Hábitos Tabágicos			
Fumador		34 (16,3%)	
Ex-Fumador		55 (26,4%)	
Não-Fumador		119 (57,2%)	
Indicação para a realização da PFR			
Asma		65 (31,3%)	
SAHOS		33 (15,9%)	
Avaliação pré-operatória		31 (14,9%)	
DPOC		28 (13,5%)	
Doença Pulmonar Intersticial		18 (8,9%)	
Long COVID		15 (7,2%)	
Bronquiectasias		5 (2,4%)	
Insuficiência Respiratória Crónica		4 (1,9%)	
Asma + DPOC		4 (1,9%)	
Hipertensão Pulmonar		2 (1%)	
Doença das vias aéreas superiores		2 (1%)	
Deficiência de α1-antitripsina		1 (0,5%)	
Classificação			
Normal		135 (64,9%)	
Obstrutiva		41 (19,7%)	
Não-específica		21 (10,1%)	
Restritiva		10 (4,8%)	
Mista		1 (0,5%)	
Média dos Valores Funcionais Obtidos			
FVC (L)		91,2 ± 16,9	
FVC z-score		0,7 ± 1,3	
FEV_1(L)		2,50 ± 0,8	
FEV_1 z-score		0,65 ± 1,5	
FEV_1/FVC (%)		73,8 ± 11,6	
TLC (L)		5,6 ± 1,2	
TLC z-score		-0,1 ± 1,2	
Gravidade das alterações espirométricas	**2005 Guidelines**	**2021 Guidelines**	
Normal FEV_1	-	23 (11,1%)	
Ligeiro	38 (18,3%)	24 (22,5%)	
Moderado	16 (7,7%)	23 (11,1%)	
Moderadamente grave	10 (4,8%)	-	
Grave	8 (3,8%)	3 (1,4%)	
Muito grave	1 (0,5%)	-	
Prova de Broncodilatação	**2005 Guidelines**	**2021 Guidelines**	
Positiva	18 (9%)	29 (14,6%)	p<0,001
Negativa	181 (91%)	170 (85,4%)	

Tabela 1: Caraterização dos pacientes que realizaram provas funcionais respiratórias. Os resultados estão representados como n(%), mediana ou média±DP medante características da variável.
DPOC: Doença Pulmonar Obstrutiva Crónica, SAHOS: Síndrome de Apneia- Hipopneia Obstrutiva do Sono, FEV_1: *forced expiratory volume in one second*, FVC: *forced vital capacity*, TLC: *total lung capacity*, L: Litros.

Achados do EcoDoppler Carotídeo na avaliação pré operatória cardíaca

Beatriz Veríssimo[1], Gil Nunes[2,1], Mafalda Moreira[2]
[1]Escola Superior de Saúde da Cruz Vermelha Portuguesa – ESSCVP; [2]Laboratório de Neurossonologia Hospital de Vila Franca de Xira, EPE

Introdução: O estudo por ecoDoppler dos vasos do pescoço deve ser realizado sempre que seja necessária avaliação pré-operatória de doentes candidatos a cirurgia cardiovascular major de acordo com as orientações.
Objetivo: Caracterizar os achados carotídeos nos doentes propostos para cirurgia cardíaca maior de um hospital terciário.
Métodos: Foi realizado um estudo retrospectivo, com recurso à base de dados de um Laboratório de Neurossonologia entre novembro 2021 e dezembro 2022. Da base de dados foram extraídas as seguintes variáveis: sexo, idade, fatores de risco vasculares, índice intima-média, placas de ateroma e estenose carotídea.
Resultados: Foram identificados 68 indivíduos, 70% do sexo masculino, com idade média de 74,5 anos. Os fatores de risco mais presentes são a hipertensão arterial e a dislipidemia, no entanto destacamos também a presença de diabetes mellitus e ex-tabagismo. Dos 68 indivíduos com indicação para intervenção cirúrgica cardíaca, 66 apresentavam infiltração ateromatosa nos eixos carotídeos, em 63 foram documentadas placas de ateroma e em apenas 11 identificada estenose carotídea, sendo que 7 (10,2%) tinham estenose maior que 50%.
Conclusão: A maioria dos doentes propostos para cirurgia cardíaca major desta amostra apresentava apenas doença aterosclerótica carotídea difusa, no entanto em sete doentes foi identificada estenose significativa (maior que 50%), permitindo estratificar o risco cerebrovascular e consequente orientação na prevenção de AVC.

Eletrocardiografia, em Jovens Adultos: Diferenças Entre Sexo e Nível de Prática Desportiva

Maria Cavudissa[1]
[1]Escola Superior de Saúde Dr. Lopes Dias – ESALD

Introdução: Os atletas estão propensos a desenvolver adaptações fisiológicas pelo treinamento regular e prolongado. Umas das ferramentas mais utilizadas atualmente para avaliação das alterações eletrocardiográficas do atleta são os critérios de Seattle, publicado em 2013 que refinado em 2017, foram criadas para identificar e diferenciar as alterações patológicas das alterações fisiológica relacionadas com a atividade física intensa.
Objetivo: Verificar as diferenças Eletrocardiográficas, de jovens adultos, comparando o sexo e o nível de prática desportiva.
Métodos: A recolha de amostra realizada em jovens do ensino superior é constituída por 64 participantes, dos quais 29 federados, 15 não federados e um grupo de 20 que pratica atividade física informal. Todos os indivíduos assinaram previamente um consentimento informado livre e esclarecido e um questionário. Para a analise estatística foi utilizado o programa SPSS para um nível de confiança de 95% e um p inferior a 0,05.
Resultados: Amostra constituída por 64 indivíduos dos quais 43 (67,2%) do sexo masculino e 21 (32,8%) do sexo feminino, com um espetro de idade mínima de 18 anos e a máxima de 23 anos e uma média de 20,55 ± 1,469 anos. Ao analisar os critérios eletrocardiográficos para hipertrofia ventricular esquerda pelo índice de Sokolow Lyon no grupo dos federados percebeu-se que existiam em 6 indivíduos e, no grupo dos não federados em 4 e nos praticantes de atividade física informal encontrou-se 2 casos, não se tendo verificado relação estatística entre as variáveis. Ao cruzar o ritmo com o grupo desportivo, percebemos que a todos tinham ritmo sinusal, no entanto, 7 apresentavam arritmia sinusal, 1 taquicardia auricular e outro taquicardia sinusal, na aplicação do teste do Qui quadrado verificou-se uma relação estatisticamente significativa no cruzamento destas duas variáveis. Quanto à análise da frequência cardíaca percebeu-se novamente que é no grupo dos federados que o maior numero de casos com bradicardia sinusal com 5 indivíduos, não se apresentando qualquer caso de taquicardia neste grupo, contrariamente no grupo de atividade

física informal registaram-se 2 casos, apesar desta análise não houve relação estatística entre os grupos.
Conclusão: Foram encontradas alterações eletrocardiográficas nos três grupos de estudo, mas com maior prevalência no grupo dos atletas federados.

Estudo da Pressão Arterial, em Jovens Adultos: Diferenças Entre Sexos e Tipo de Prática Desportiva

Maria Cavudissa[1]
[1]Escola Superior de Saúde Dr. Lopes Dias – ESALD

Introdução: A pressão arterial é a força que o sangue exerce sobre as paredes das artérias, classificada como pressão arterial sistólica e pressão arterial diastólica. A hipertensão arterial é um fator de risco relacionado com várias comorbilidades na população em geral. Em atletas, é 50% mais baixa em relação a pessoas que não praticam atividade física, no entanto não deixa de ser um fator de risco que se encontra altamente relacionado com as comorbilidades associadas às patologias que mais matam em Portugal, no mundo e nos atletas.
Objetivo: Verificar as diferenças nos valores de Pressão Arterial, de jovens adultos, comparando o sexo e o nível de prática desportiva.
Métodos: A recolha de amostra realizada em atletas do ensino superior, é composta por 64indivíduos, dos quais 29 federados, 15 não federados e um grupo de 20 que pratica atividade física informal. Todos os indivíduos assinaram previamente um consentimento informado livre e esclarecido e um questionário. Para a análise estatística foi utilizado o programa SPSS para um nível de confiança de 95% e um p inferior a 0,05.
Resultados: A amostra constituída por 64 indivíduos dos quais 43 do sexo masculino e 21 do sexo feminino, com um espetro de idade mínima de 18 anos e a máxima de 23 anos e uma média de 20,55 ± 1,469 anos. Foram registados 5 (17,2%) federados com Hipertensão arterial grau I, 1(3,4%) com hipertensão arterial grau II e 22 (69%) com normotensão. No grupo não federados foram encontrados 1 individuo com hipertensão arterial grau III, 1 com hipertensão grau I e 13 normotensão; já quanto ao grupo dos praticantes de atividade física informal foram identificados 3 (15%) com hipertensão grau I e 11 com pressão arterial dentro da normalidade. No cruzamento destas variáveis, apesar de se ter verificado mais casos no grupo de atletas federados, não se registou diferença estatística significativa.
Conclusão: Cerca de 17,2% dos federados têm hipertensão arterial estando em maior número em relação ao grupo dos não federados.

Efeitos das Bebidas Energéticas em Parâmetros do Eletrocardiograma

Diana Mouro[1], Joaquim Pereira[2]
[1]Mercy University Hospital, Cork; [2]Escola Superior de Tecnologia da Saúde de Coimbra

Introdução: As bebidas energéticas são bebidas não alcoólicas que fornecem energia, potenciam o estado de alerta e melhoram o desempenho físico e cognitivo. Com o aumento de consumo destas bebidas, aumentaram também as ocorrências a nível de saúde, sendo crescente o número de episódios arrítmicos relacionados com a ingestão de grandes volumes destas bebidas
Objetivo: O presente trabalho propõe-se a identificar os efeitos provocados pela ingestão de bebidas energéticas em parâmetros eletrocardiográficos, em especial os parâmetros da variabilidade da frequência cardíaca (VFC).
Métodos: Trinta jovens adultas saudáveis do sexo feminino, entre os 18 e os 22 anos, foram avaliadas em três momentos: M1: Avaliação basal, antes do consumo da bebida energética; M2: Avaliação aos 30 minutos após consumo da bebida energética; M3: Avaliação aos 60 minutos após consumo da bebida energética. Em todos os momentos de avaliação foram obtidos os dados de VFC, dados relativos aos parâmetros eletrocardiográficos e medição da pressão arterial. Cada uma das participantes ingeriu uma lata de 250ml de bebida energética – RedBull® - a temperatura ambiente.
Resultados: O consumo do produto em questão mostrou-se significativamente associado ao declínio da frequência cardíaca (FC) e aumento das variáveis da VFC do domínio do tempo SDNN,

RMSSD, NN50 e pNN50, não tendo sido encontrada associação com significado estatístico a nível das variáveis do domínio da frequência, parâmetros eletrocardiográficos e pressão arterial.

Conclusão: Os nossos resultados demonstram um predomínio da atividade parassimpática e queda da FC decorrente do consumo da bebida energética, assumindo desta forma que o consumo de uma única lata de 250ml Red Bull® não foi associado a efeitos cardiovasculares adversos.

	Momento 1	Momento 2	Momento 3	F	p-value
FC (bpm)	81,80±18,275	75,43±10,136	74,53±10,358	6,450	0,003
P (ms)	100,13±30,982	91,40±20,392	92,13±18,524	1,359	0,265
PR (ms)	146,17±36,648	148,90±21,078	149,70±24,367	0,160	0,853
QRS (ms)	71,27±10,352	72,73±11,644	73,53±19,044	0,403	0,670
QTc (ms)	403,73±32,288	402,00±29,832	407,63±30,040	0,501	0,609

Contribuição do ecoDoppler carotídeo no diagnóstico de placas ateromatosas de alto risco embólico

Hugo Duarte[1], Ana Luísa Figueiredo[1], Sónia Mateus[2], Vanda Pós-de-Mina[2], Irene Mendes[2]
[1]Escola Superior de Saúde Dr. Lopes Dias – ESALD; [2]Hospital do Espirito Santo de Évora

Objetivo: Descrição de caso clínico representativo da importância do ecoDoppler carotídeo e vertebral, no diagnóstico de placas de alto risco embólico, e possível contribuição na prevenção primária ou secundária do acidente vascular isquémico.

Caso Clínico: Mulher de 78 anos, internada por acidente vascular cerebral isquémico no território da artéria cerebral posterior esquerda. Como fatores de risco vascular apresentava hipertensão arterial, dislipidémia e antecedentes pessoais de enfarte agudo do miocárdio. Na avaliação etiológica, o ecoDoppler carotídeo e vertebral revelou placas ateromatosas heterogéneas de superfície irregular na artéria carótida interna esquerda e ulcerada na artéria carótida interna direita.

Pela recorrência de acidente vascular cerebral no mesmo território vascular acrescido de lesão no território carotídeo direito, repetiu avaliação ultrassonográfica passado cerca de um mês, observando-se imagem de estrutura ecogénica filamentosa móvel aderente à placa ulcerada na artéria carótida interna direita, sugestiva de rotura recente.

Discussão: De acordo com a literatura, as placas ateromatosas ulceradas apresentam maior risco de rotura e formação de trombos. A identificação e descrição pormenorizada das características das placas ateromatosas permite o diagnóstico das situações de alto risco embólico, com a possibilidade de valorização pelo clínico e possível instituição de medidas de prevenção primária ou secundária dos eventos isquémicos nesse território.

Conclusão: O ecoDoppler carotídeo e vertebral é um exame não evasivo de rápida realização, com grande sensibilidade na caracterização de placas de ateroma de alto risco embólico, sendo fundamental no seu diagnóstico e determinante na possibilidade de instituição de medidas de prevenção primárias ou secundárias do AVC isquémico dessa etiologia.

Episódio de high ventricular rate – o que esperar?

Catarina de Oliveira[1], Susana Covas[1], Ana Sofia Delgado[1], Cátia Guerra[1], Manuel Brás[1], Margarida Paulo[1], Rita Contins[1], Madalena Coutinho Cruz[1], Mário Oliveira[1,2]
[1]Hospital de Santa Marta - Centro Hospitalar Universitário de Lisboa Central; [2]Faculdade de Medicina da Universidade de Lisboa

A interferência eletromagnética (IEM) é definida como uma perturbação gerada por uma fonte externa, com impacto no normal funcionamento dos dispositivos cardíacos implantáveis (DCI). Apresenta-se o caso de um doente, sexo masculino, 74 anos, emigrante na Alemanha, com múltiplas comorbilidades cardiovasculares e pacemaker dupla câmara St.J Medical Assurity MRI 2272 implantado em 2015. Seguido em consulta de follow-up presencial de

DCI com parâmetros dentro da normalidade e sob monitorização remota (MR). Em setembro de 2021 revela alerta em MR de episódios classificados como high ventricular rate (HVR), aparentemente de oversensing ventricular, condicionando ventricular noise reversion. Na sequência deste evento o doente foi contactado pelo Téc. de Cardiopneumologia (CPL), que questionou acerca da possibilidade de existência de alguma fonte de IEM no seu quotidiano que pudesse condicionar o registo. Excluídas outras fontes, o doente referiu que tem no quarto um rádio despertador Lifetec LT 7689 que faz o acerto automático das horas com um relógio atómico em Frankfurt. Considerando a elevada percentagem de pacing ventricular e apesar de não estar ainda documentada cientificamente nenhuma interferência deste tipo de aparelhos com DCI, foi aconselhado desligar o rádio, na tentativa de eliminar futuros episódios semelhantes, ficando em vigilância pela MR, com antecipação da consulta presencial para realização de raio-x, de modo a excluir compromisso da integridade de eletrocateter ventricular, que não evidenciou alterações. Desde então não foram registados novos eventos.
Em ambiente extra ou intra-hospitalar, as fontes eletromagnéticas podem interferir com o normal funcionamento dos DCI. Neste sentido, e como evidente no caso apresentado, deve ser minimizada a exposição dos doentes a estas fontes, sendo fundamental o follow-up contínuo e análise cuidada de episódios de HVR, considerando a possibilidade de estes traduzirem ruído e se manifestarem como síncope ou assistolia em doentes dependentes de pacing. Salienta-se a pertinência deste caso, considerando evidente a relação de IEM com a utilização de um rádio despertador, não estando até à presente data, nenhum caso semelhante documentado na bibliografia consultada.

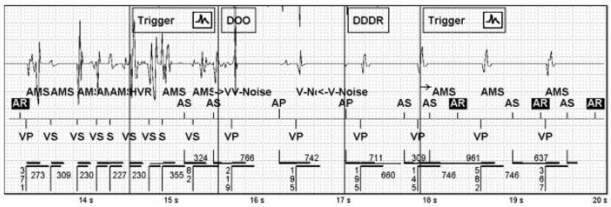

Relação entre a Presença de Gordura Epicárdica e o Desenvolvimento de Doença Coronária: Rev.Sist.Lit

Carolina Santos[1], Carlos Alcafache[1]
[1]Hospital de Nossa Senhora da Assunção - ULS Guarda

Introdução: A gordura epicárdica (GE) é a camada de gordura visceral compreendida entre o miocárdio e o pericárdio. Pela proximidade com as artérias coronárias, apesar de deter funções benéficas para o coração, acredita-se que a GE possa estar relacionada com o aparecimento e desenvolvimento da doença coronária (DC).
Objetivo: O objetivo desta revisão sistemática da literatura é avaliar a relação entre a presença de Gordura Epicárdica e o desenvolvimento de Doença Coronária.
Métodos: Cumprindo as recomendações do modelo PRISMA, foi feita uma pesquisa na base de dados Pubmed, tendo sido utilizadas as palavras-chave "epicardial fat" e "coronary disease", tendo daí resultado um conjunto de artigos com potencial interesse para esta revisão sistemática da literatura. Foram incluídos estudos clínicos e ensaios clínicos, tendo sido excluídos os artigos de revisão, as cartas ao editor e os casos clínicos. Os artigos teriam de ser em inglês, português ou espanhol, que tivessem sido publicados há 10 anos ou menos e que refletissem resultados na espécie humana.
Resultados: Após eliminação sequencial de artigos pelos critérios de exclusão, pelo título, pela leitura do resumo e, por fim, pela leitura do texto integral, restaram 5 artigos finais. Todos os artigos apresentavam o mesmo objetivo principal, tendo, no entanto, objetivos específicos diversos. Em resposta ao objetivo principal, os artigos concluíram, de forma transversal, que a quantidade de GE está relacionada com a presença e desenvolvimento de DC. Para além disso, foi possível reter que a GE está diretamente relacionada com a idade, com o IMC e com o perímetro abdominal, sendo tendencialmente superior em pessoas do sexo masculino, hipertensas e com DM.
Os diferentes tipos de gordura, epicárdica e abdominal, estimulam o desenvolvimento de placas coronárias com consistências diferentes. A

GE desempenha um papel protagonista na DC, ao passo que a gordura abdominal parece não estar relacionada com o desenvolvimento de placas calcificadas.
Conclusão: Esta Revisão Sistemática da Literatura permite concluir que o aumento da GE expõe os indivíduos a um maior risco de desenvolvimento de DC. Salienta-se, por isso, a importância da medição da GE através de meios de diagnóstico pela imagem, como ecocardiografia ou tomografia computorizada, como forma de promover um diagnóstico progressivamente mais precoce, com previsível impacto na sobrevida destes indivíduos.

Relação entre a duração da paragem cardiorrespiratória e o eletroencefalograma

Cáfla Sanhá[1]
[1]Escola Superior de Saúde Dr. Lopes Dias – ESALD

Introdução: A Paragem Cardiorrespiratória (PCR) é um motivo comum de internamento hospitalar e prologando em unidades de cuidados intensivos em todo mundo. O prognóstico precoce da síndrome pós PCR é essencial tanto para a tomada de decisão acerca da terapia médica como para a comunicação com a família. No entanto mantem-se um desafio na prática clínica. O eletroencefalograma tratando-se do registo da atividade bioelétrica cerebral, através de pequenos discos – elétrodos, colocados sobre o escalpe é recomendado no prognóstico pós-PCR.
Objetivo: Relacionar as alterações eletroencefalográficas registadas com a duração da paragem cardiorrespiratória.
Métodos: Foram incluídos 21 indivíduos com idade superior a 18 anos com um tempo inferior a 100h após paragem cardiorrespiratória, internados na UCI, sem patologia intracraniana, leão cerebral traumática e/ou outras patologias que possam causar redução da expectativa de vida inferior a 6 meses. Os dados foram recolhidos entre janeiro de 2015 e dezembro de 2022, tendo sido o estudo aprovado previamente por uma comissão de ética. Com o objetivo de testar a distribuição da normalidade da amostra, foi utilizado o teste Shapiro Wilk. Assumindo a distribuição anormal da amostra utilizaram-se testes não paramétricos para um intervalo de confiança de 95% e um $p \leq 0,05$.
Resultados: Amostra constituída por 7 indivíduos do sexo feminino e 14 do sexo masculino com idades compreendidas entre 42 e 92 anos, sendo a média de 75,62 ±14,61 anos. O tempo de duração mínima da PCR está compreendida entre 90 e 1800 segundos, tendo uma média de 692,86±559,796 segundos.
Os achados eletroencefalográficos mais presentes em indivíduos com até 180 segundos de PCR foram as atividades de baixa voltagem em 6 indivíduos, descontinuidade da atividade de base em 4 indivíduos, e por fim as descargas periódicas continuas com supressão da atividade de base em 3 indivíduos. Acima dos 600 segundos foram registadas maioritariamente atividades de baixa voltagem em 10 indivíduos, a ausência de reatividade em 7 indivíduos, e o padrão surto-supressão em 3 indivíduos. Apesar destes resultados no cruzamento destas variáveis percebeu-se que não existe relação estatisticamente significativa entre elas.
Conclusão: Existe aumento de registos de atividade de baixa voltagem concordante com o aumento da duração do PCR.

Aortic valve surgery with stented VS stentless bioprosthesis in patients with infective endocarditis

Inês Sousa[1], Francisca Sousa[1], Rui J. Cerqueira[1,2], Francisca Saraiva[1], Bruno Silva[1], Joana Araújo[1], Cândida Gonçalves[1], Inês Sousa[1], Pedro Palma[1,3], Jorge Almeida[2], António S. Barros[1], André Lourenço[1,4], Mario J. Amorim[2], Paulo Pinho[2], Adelino Leite-Moreira[1,2]
[1]UnIC@RISE, Departamento de Cirurgia e Fisiologia, Faculdade de Medicina da Universidade do Porto; [2]Serviço de Cirurgia Cardiotorácica, Centro Hospitalar Universitário São João; [3]Serviço de Cardiologia, Centro Hospitalar Universitário São João; [4]Serviço de Anestesiologia, Centro Hospitalar Universitário São João

Introdução: There is still no gold-standard prosthetic valve substitute for infective endocarditis.

Objetivo: To compare outcomes after aortic valve replacement (AVR) with a stented (Trifecta-TF) versus a stentless bioprosthesis (Freedom Solo-FS) in patients with active or previous infective endocarditis (IE).

Métodos: Single-center, retrospective, observational and comparative study including patients with IE who underwent AVR with the TF or FS bioprosthesis between June 2009 and December 2019. Survival and re-intervention were checked in December 2021. The median follow-up time in the stentless and stented groups was 7 and 5 years, respectively. Median (minimum and maximum) and relative frequencies were used to sample characterization and comparison. Hospital mortality was defined as in-hospital death or within 30-days after AVR. Kaplan-Meier method was used for time-to-event outcomes (all-causes mortality and reoperation).

Resultados: Eighty-two patients were included, 32.9% FS and 67.1% TF. The median age of FS patients was 64 (50-81) vs. 71 (40-87) years in the TF group (p=0.071). There were 74.5% male patients in the TF vs 67% in FS group. Most patients (83%) had active IE (FS: 78% vs TF: 86%, p=0.533) and native aortic valve IE (FS: 85% vs. TF: 66%, p=0.062). Surgical priority in FS and TF patients was urgent or emergent in 82% vs 91%, respectively (p=0.293). Multiple procedures were done in 59% FS and 64% TF (p=0.701). Hospital mortality occurred in 7% FS and 22% TF (p=0.128). After excluding these patients, the 1-, 5- and 8-year cumulative survival rates for FS vs. TF were 92 vs. 91%, 88 vs. 77%, 78 vs. 71%, respectively (Log-rank p=0.453). There were 3 reoperations related to FS bioprosthesis (2 due to endocarditis at 2 and 9-years of follow-up and 1 due to structural valve deterioration at 7-years of follow-up); and 5 in TF (4 due to endocarditis at 1-, 3-, and 5-years (n=2) of follow-up and 1 due to nonstructural valve deterioration 6-years after AVR, corresponding to a freedom-from-reoperation of 79% vs. 83% at 10-years of follow-up, respectively (Log-rank, p=0.698).

Conclusão: TF bioprosthesis was implanted in higher risk patients. Both groups presented high early mortality rate and long-term overall survival seems similar in stented and stentless aortic bioprosthesis. The need for reoperation was also similar and mainly due to new IE episodes in both bioprostheses.

Caso Clínico: Arterite de Takayasu

Madalena Aguiar[*1], **Mariana Tavares**[*1], **Paloma Ferreira**[*1], Filipe Fernandes[2], Virginia Fonseca[1], Gil Nunes[3]
[1]Escola Superior de Tecnologia da Saúde de Lisboa – ESTeSL; [2]Hospital CUF Tejo; [3]Hospital Vila Franca de Xira

A arterite de Takayasu é considerada uma vasculite sistémica crónica caracterizada por estenoses, oclusões e por vezes aneurismas dos grandes vasos. As artérias mais frequentemente afetadas são a aorta ascendente/descendente, as artérias subclávias e as carótidas comuns, podendo também afetar as artérias renais. A apresentação clínica da TAK depende da duração e da fase da doença, esta doença pode ser caracterizada em 3 fases. O diagnóstico da TAK baseia-se na combinação de fatores que incluem a história clínica do paciente e o exame físico para excluir outras doenças que podem apresentar sintomas semelhantes, juntamente com técnicas de imagem. Para o diagnóstico diferencial foram consideradas outras causas de vasculites de grandes vasos. O tratamento desta patologia pode ser médico, recorrendo a imunossupressores a fim de suprimir a inflamação, ou invasivo, de modo a melhorar as complicações.
Este caso clínico é acerca de uma mulher de 60 anos, que apresenta como fatores de risco cardiovasculares: hipertensão arterial, dislipidemia e é ex-fumadora há 20 anos e como antecedentes pessoais: hipotiroidismo. De acordo com os critérios desenvolvidos pela “American College of Rheumatology/EULAR” este caso clínico enquadra-se num diagnóstico de arterite de Takayasu. Apesar da angiografia ser o exame "gold standard" para diagnostico e avaliação desta patologia verificou-se com este caso clínico que o exame mais vezes realizado foi o eco-doppler por ser um exame menos dispendioso, não sendo prejudicial para o paciente, não invasivo, e por permitir obter e resultados imediatos. Isto demonstra a importância deste exame no diagnóstico e

seguimento continuo com regularidade das doenças vasculares. Este caso clínico demonstrou, através dos exames Eco-Doppler, a afetação de diversos territórios arteriais principalmente os territórios cerebrovascular, carotídeo, renal, mesentérico, ilíaco e dos membros superiores e inferiores. O que se pretende transmitir com este caso clínico é que perante este tipo de doente é importante investigar os territórios para além dos que traduzem sintomatologia.

*As autoras contribuíram de forma igual para o trabalho.

APOIOS

Abbott

GASOXMED

Medtronic

BIOTRONIK

D'ar SAÚDE

VitalAire

ACAILGÁS

VIVISOL

Boston Scientific

ResMed

Linde
Making our world more productive

Edwards

Palex
Constant Improvement
LUSOPALEX

GETINGE

MicroPort

Airmedical Products

Penumbra

Cardio Solutions dotLOGIC

WorldMedica

NIPPON GASES Healthcare

bioSonda

MERITMEDICAL

Neural

B|BRAUN
SHARING EXPERTISE

Cordis
A Cardinal Health company

RADIOMETER

BIOSENSORS INTERNATIONAL

SOCIME MEDICAL
Occlutech NuMED

SpaceMedical

teprel

mc medical

H-ZIMUT, Lda

28º Congresso Português de CARDIOPNEUMOLOGIA

24 | 25 MARÇO 2023

DIA 23 DE MARÇO
CURSOS PRÉ-CONGRESSO

CARDIOPNEUMOLOGIA
Um caminho com impacto

CONGRESSO HÍBRIDO

WWW.APTEC.PT

@aptec

Associação Portuguesa de Cardiopneumologistas